ГБОУ ВПО АМУРСКАЯ ГОСУДАРСТВЕННАЯ МЕДИЦИНСКАЯ АКАДЕМИЯ МИНИСТЕРСТВА ЗДРАВООХРАНЕНИЯ РОССИЙСКОЙ ФЕДЕРАЦИИ

В.В. Войцеховский, Ю.С. Ландышев,
С.С. Целуйко, А.В. Лысенко

ЛЕЙКЕМОИДНЫЕ РЕАКЦИИ И ЭРИТРОЦИТОЗЫ

БЛАГОВЕЩЕНСК
2013

В.В. Войцеховский, Ю.С. Ландышев, С.С. Целуйко, А.В. Лысенко

Лейкемоидные реакции и эритроцитозы

Монография посвещена лейкемоидным реакциям и эритроцитозам – изменениям в составе и структуре клеток крови напоминающим лейкозы и другие опухоли кроветворной системы. Лейкемоидные реакции возникают вследствие воздействия на организм бактериальных, вирусных инфекций, чрезвычайных стрессорных раздражителей, а также разнообразных патогенных факторов, вызывающих сенсибилизацию организма. Увеличение количества циркулирующих эритроцитов и гемоглобина в единице объема периферической крови может быть как отображением миелопролиферативного заболевания (истинная полицитемия, идиопатический миелофиброз), так и приспособительно-адаптационных реакций организма в ответ на системную или локальную гипоксию, а также патологического процесса, обусловленного избыточной продукцией факторов стимуляции эритропоэза, сгущения крови при обезвоживании, экзогенной стимуляции эритропоэза и наследственностью. Практикующий врач любой специальности в своей работе многократно встречается с лейкемоидными реакциями и эритроцитозами. От осведомленности врачей в области реактивных изменений со стороны кроветворения зависит правильность ранней диагности- ки гемобластозов, потому что, нельзя путать лейкозы и лейкемоидные реакции, так как, приняв лейкемоидную реакцию за лейкоз, нужно будет лечить так называемый «лейкоз». В связи с этим, авторы на основании собственных наблюдений и данных литературы приводят характеристику наиболее распространенных заболеваний сопровождающихся этими изменениями в анализах крови, а так же данные по этиологии и патогенезу выявляемых в клиническом анализе крови изменений. Особое внимание уделено дифференциальной диагностике между лейкемоидными реакциями, эритроцитозами и соответсвующими вариантами гемобластозов.

УДК 616.155.391: 616.151.14
ББК 54.11

Авторы: В.В. Войцеховский, Ю.С. Ландышев,
Целуйко, А.В. Лысенко

Лейкемоидные реакции и эритроцитозы. – Благовещенск, 2013, 232 с.

Рецензенты:
Заведующий кафедрой госпитальной терапии ГБОУ ВПО Владивостокский государственный медицинский университет Министерства Здравоохранения РФ, д.м.н., профессор Ю.В. Кулаков
Заведующий кафедрой факультетской терапии ГБОУ ВПО Дальневосточный государственный медицинский университет (Хабаровск), д.м.н., профессор С.Л. Жарский

ISBN 5-80440-059-2

© Войцеховский В.В., Ландышев Ю.С.,
Целуйко С.С., Лысенко А.В., 2013
© ГБОУ ВПО Амурская ГМА
Министерства Здравоохранения России

Содержание

Предисловие……..…….5

ЧАСТЬ I. ЛЕЙКЕМОИДНЫЕ РЕАКЦИИ……..7

Глава 1. Миелоидные лейкемоидные реакции……10

I.1. Нейтрофильные реакции…….....10

I.2. Промиелоцитарные реакции…….....14

I.3. Большие эозинофилии крови……14

1.3.1. *Паразитарные инвазии*……20

1.3.2. *Аллергические заболевания*……60

1.3.3. *Системные заболевания соединительной ткани и системные васкулиты*……81

1.3.4. *Опухолевые заболевания*……..109

1.3.5. *Другие причины реактивных эозинофилий*……111

1.3.6. *Клональные эозинофилии*……114

1.4. Лейкемоидные реакции 2 и 3 ростков миелопоэза……119

1.5. Псевдобластные лейкемоидные реакции…… 154

Глава 2. Лейкемоидные реакции лимфоцитарного типа……...138

Глава .3. Лейкемоидные реакции моноцитарно-макрофагального типа……155

ЧАСТЬ II. ЭРИТРОЦИТОЗЫ……175

Глава 1. Миелопролиферативные заболевания…… 177

1.1. Истинная полицитемия……...177

1.2. Идиопатический миелофиброз……...184

Глава 2. Симптоматические эритроцитозы…….190

Глава 3. Относительные гемоконцентрационные) эритроцитозы…… …219

Глава 4. Первичный (наследственный, семейный) эритроцитоз..…221

Литература……..234

ПРЕДИСЛОВИЕ

При многих заболеваниях внутренних органов выявляются определенные качественные или количественные изменения в составе периферической крови. Однако лишь небольшое количество пациентов с теми или иными сдвигами в гемограмме страдают болезнями системы крови, в большинстве случаев имеют место реактивные изменениях состава крови в ответ на различную соматическую патологию или на какие либо особенности внешних условий. В зависимости от ситуации у пациентов могут иметь место различные реактивные изменения красной крови – анемии и эритроцитозы, изменения белой крови - лейкемоидные реакции и лейкопении, реактивные изменения мегакариоцитарно-тромбоцитарного ростка кроветворения – тромбоцитозы, тромбоцитопении, тромбоцитопатии и т.д.. От умения врача правильно трактовать те или иные изменения в сотаве периферической крови во многом зависит прогноз заболевания.

Монография посвящена лейкемоидным реакциям и эритроцитозам, изменениям в составе крови и в кроветворных органах, диагностируемым при многих соматических заболеваниях и напоминающих различные варианты гемобластозов.

Практический врач любой специальности в своей работе многократно встречается с различными типами лейкемоидных реакций. При выявлении в анализе крови патологических изменений (эозинофилии, промежуточных форм гранулоцитов, моноцитоза, лимфоцитоза, нормобластоза, гипертромбоцитоза и др.) перед врачем стоит задача провести дифференциальный диагноз между лейкемоидной реакцией и соответствующим вариантом лейкоза, так как ошибочная диагностика «гемобластоза» может привести к непоправимым последствиям. Поэтому крайне важно знать какие изменения в крови имеют место при различных заболеваниях. В работе дана характеристика наиболее распространенных болезней сопровождающихся развитием лейкемоидных реакций. Приводятся данные по этиологии и патогенезу выявляемых изменений в клиническом анализе крови. Большое внимание уделено дифференциальной диагностике между лейкемоидными реакциями и соответсвующим вариантом гемобластоза. Гиперэозинофилия это наиболее опасная для пациента реакция со стороны крови. Она может приводить к патологическому состоянию, приобретающему черты отдельной нозологии. В связи с этим необходимо как можно раньше диагностировать основное заболевание, приведшее к развитию этой патологии. При написании главы «Большие эозинофилии крови» авторы особое внимание уделили природноочаговым гельминтозам Дальнего Востока, с которыми наиболее часто придходится встречаться врачам данного региона. Охарактеризованы основные аллергологические, бронхолегочные, опухолевые заболевания, системные заболевания соединительной ткани и васкулиты способствующие развитию синдрома гиперэозинофилии. Особый раздел монографии посвящен лейкемоидным реакциям 2 и 3 ростков мие-

лопоэза, при которых встреча- ются наибольшие затруднения в дифференциальной диагностическе с заболеваниями крови. Гипертромбоцитозы, которые являются проявлением миелоидной лейкемоидной реакции, последнее время регистрируются все чаще. Учитывая серьезные осложнения, которые могут иметь место при гипертробоцитозе, авторы посвятили отдельный раздел этиологии, патогенезу, и дифференциальной диагностике этого состояния. В книге изложена информация, как о распространенных, так и о редких заболеваниях, сопровождающихся лейкемоидными реакциями миелоидного, лимфоцитарного и моноцитарно-макрофагального типов. Приведены сведения о довольно редких изменениях – промиелоцитарной и псевдобластной лейкемоидных реакциях.

В клинической практике врачам различных специальностей приходится встречаться с ситуациями, когда в анализах крови отмечается повышение количества эритроцитов и гемоглобина. От правильной трактовки результатов таких исследований во многом зависят дальнейшая лечебная тактика и прогноз заболевания. В учебном пособии подробно изложена информация как о гемобластозах, ведущим клиническим проявлением которых является эритроцитоз (истинная полицитемия, идиопатический миелофиброз), так и о заболеваниях сопровождающихся вторичными симптоматическими и гемоконцентрационными эритроцитозами, приводятся данные о наследственных (семейных) эритроцитозах.

Монография иллюстрирована примерами сложных диагностических ситуаций из личной практики авторов.

ЧАСТЬ I. ЛЕЙКЕМОИДНЫЕ РЕАКЦИИ

Лейкемоидные реакции представляют собой изменения в составе и структуре клеток крови напоминающие лейкозы и другие опухоли кроветворной системы, но не трансформирующиеся в ту опухоль, на которую они похожи [2]. В гистопатогенезе лейкемоидных реакций и лейкозов имеются черты сходства, но глубокой этиопатогенитической общности у этих двух процессов нет. Лейкозы это неоплазия крови; лейкемоидная реакция, это, по словам И.А. Кассирского (1970), – «воспаление крови» [12]. Лейкемоидные реакции это патологическое состояние, при котором, несмотря на повышенное содержание лейкоцитов с возможным сдвигом формулы, не наблюдаются явления аплазии, метаплазии и гиперплазии кроветворных органов (недоразвития, измененного и увеличенного образования клеток крови). Лейкемоидные реакции не являются самостоятельным заболеванием в отличие от лейкоза, а носят вторичный симптоматический характер, причем нередко очевидна причина, индуцировавшая развитие лейкемоидной реакции. Как правило, лейкемоидные реакции возникают вследствие воздействия на организм бактериальных, вирусных инфекций, чрезвычайных стрессорных раздражителей, а также разнообразных патогенных факторов бактериальной и небактериальной природы, вызывающих сенсибилизацию организма. С устранением действия основного причинного фактора возникает и быстрая нормализация состава периферической крови. Для лейкемоидной реакции нехарактерны признаки опухолевой прогрессии, свойственные лейкозам, в связи с чем, при них не возникают анемии и тромбоцитопении метапластического характера. Являясь гематологическим проявлением многих соматических заболеваний, лейкемоидные реакции встречаются гораздо чаще, чем соответствующие варианты лейкозов. От осведомленности врачей в области реактивных изменений со стороны кроветворения зависит правильность ранней диагностики гемобластозов, потому что, нельзя путать лейкозы и лейкемоидные реакции, так как приняв лейкемоидную реакцию за лейкоз, нужно будет лечить так называемый «лейкоз». И.А. Кассирский подчеркивал, что «пра-

вильный анализ гемограммы по- могает разобраться в сложной диагностической обстановке и, напротив, недооценка картины крови приводит к частым диагностическим ошибкам», «лейкограмма нередко обнаруживает такие тонкие изменения, которые задолго до выраженных клинических признаков указывают на серьезные сдвиги в течении заболевания» [12]. Нормальные показатели клинического анализа крови взрослого человека приведены в таблице 1. Однако необходимо отметить, что имеют место возрастные нормы различных показателей клинического анализа крови, особенно очевидными являющиеся в детском возрасте. Гемограмма здоровых детей различного возраста, средние числа и пределы колебаний приведены в таблице 2.

Различают лейкемоидные реакции следующих типов:

1. Миелоидные реакции:
- нейтрофильные,
- промиелоцитарные,
- эозинофильные,
- реакции 2 и 3 ростков миелопоэза,
2. Лимфоцитарные,
3. Моноцитарно-макрофагальные,
4. Псевдобластные лейкемоидные реакции.

Каждый тип лейкемоидной реакции может сопровождаться лейкоцитозом (более 10 – 15×10^9/л) и повышением содержания соответствующих форменных элементов крови. Специального лечения лейкемоидных реакций не требуется. Во всех случаях проводится лечение основного заболевания, вызвавшего данные изменения в крови.

Таблица 1.

Показатели клинического анализа крови взрослых в норме (Грибова И.А., Воробьев П.А., 2002)

Показатели крови	Пол	Среднее	Пределы

		значение	нормальных колебаний
Эритроциты, $x10^{12}$/л	М Ж	4,6 4,2	4,0-5,1 3,7-4,7
Гемоглобин, г/л	М Ж	148 130	132-164 115-145
Цветовой показатель		0,93	0,82-1,05
Ретикулоциты, ‰		7,0	2,0-12,0
СОЭ, мм/ч	М Ж	5,0 9,0	1,0-10,0 2,0-15,0
Тромбоциты, $x10^9$/л		250	150-320
Лейкоциты, $x10^9$/л		6,4	4,0-8,8
Нейтрофилы палочкоядерные, %		3,5	1-6
Нейтрофилы сегментоядерные, %		58,0	45,0-70,0
Эозинофилы, %		3,0	0-5
Базофилы, %		0,5	0-1
Лимфоциты, %		28,5	18,0-40,0
Моноциты, %		6,0	2-9

ГЛАВА 1. МИЕЛОИДНЫЕ ЛЕЙКЕМОИДНЫЕ РЕАКЦИИ

1.1. Нейтрофильные реакции

Около 60% нейтрофильных лейкоцитов находится в костном мозге, 40% в других тканях и около 1% в периферической крови. В норме в крови присутствуют преимущественно сегментоядерные нейтрофилы и небольшое количество палочкоядерных. Основная функция нейтрофилов – защита организма от инфекции с помощью фагоцитоза.

Нейтрофильные лейкемоидные реакции наиболее часто встречаются в клинической практике (рис. 1, 2). С этим типом лейкемоидных реакций многократно встречаются практикующие врачи всех специальностей. Нейтрофильные реакции напоминают картину крови при хроническом миелолейкозе или сублейкемическом миелозе (идиопатическом миелофиброзе). В крови отмечается нейтрофильный лейкоцитоз (выше 9×10^9/л) со сдвигом лейкоцитарной формулы до метамиелоцитов и миелоцитов (значительно реже до промиелоцитов). Развитию нейтрофильных реакций способствуют следующие этиологические факторы:

1. Инфекционные заболевания (бактериальные, вирусные, рикетсиозные, грибковые инфекции);
2. Сепсис, гнойные, острые воспалительные процессы;
3. Острая хирургическая, гинекологическая, урологическая патология;
4. Острые и хронические отравления, интоксикации;
5. Системные заболевания соединительной ткани и системные васкулиты;
6. Злокачественные новообразования;
7. Шок любой этиологии;
8. Острая кровопотеря, гемолитический криз;
9. Выход из агранулоцитоза;
10. Воздействие физических факторов (хирургическое вмешательство, физическая травма, ионизирующая радиация, ожоговая болезнь и т.д.);
11. Эндокринологические заболевания (тиреотоксикоз, гиперпродукция АКТГ или глюкокортикоидов);
12. Кожные и аллергические заболевания (лекарственная болезнь, сывороточная болезнь и т.д.);
13. Острая и хроническая почечная недостаточность;
14. Длительное лечение глюкокортикоидами;
15. Применения препаратов гранулоцитарного и гранулоцитарно-макрофагального колониестимулирующих факторов;
16. Воздействие эмоциональных факторов (тяжелая стрессовая ситуация).

Дифференцировать лейкемоидные реакции нейтрофильного типа нужно в первую очередь с хроническим миелолейкозом (ХМЛ) и идиопатическим миелофиброзом (ИМФ). В хронической фазе ХМЛ и на начальных этапах опухолевой прогрессии ИМФ, никакой интоксикации не наблюдается, соматически больной совершенно сохранен. Лейкемоидные реакции, являясь осложнением болезней, которые клинически протекают гораздо более тяжело, чем ХМЛ и ИМФ на начальных стадиях заболева-

ния, сопровождаются лихорадкой, ознобом, симптомами интоксикации.

Ведущим клиническим симпто- мом хронических миелопролиферативных опухолей является спленомегалия (особенно выраженная при ИМФ), селезенка плотной консистенции. Для лейкемоидных реакций увеличение селезенки не характерно, за исключением сепсиса, но при сепсисе селезенка увеличена незначительно, мягкой консистенции. У больных ХМЛ, при первичной диагностике заболевания, в периферической крови отмечается высокий лейкоцитоз более 50 - 100×10^9/л, в лейкоцитарной формуле встречаются все созревающие клетки гранулоцитарного ряда и даже бласты. При лейкемоидных реакциях лейкоцитоз редко превышает 50×10^9/л и в лейкоцитарной формуле сдвиг, как правило, до палочкоядерных (количество которых значительно увеличено), юных и единичных миелоцитов. При лейкемоидных реакциях часто отмечается токсическая зернистость нейтрофилов (рис. 3), что не характерно для ХЛЛ и ИМФ. При ХМЛ и ИМФ в периферической крови диагностируют гипертромбоцитоз (при ИМ может быть тромбоцитопения) и анемический синдром, чего не бывает при лейкемоидных реакциях (за исключением ряда состояний – сепсис, острая постгеморрагическая анемия). Основные критерии дифференциального диагноза мужду ХМЛ, ИМФ и нейтрофильными лейкемоидными реакциями приведены в таблице 3.

Необходимо помнить, что ведущим при диагностике лейкемоидной реакции, является наличие основного заболевания (инфекция, опухоль, шок, токсемия, повреждение и т.д.) при котором имеют место данные изменения в гемограмме. В отличие от ХМЛ, реактивный лейкоцитоз всегда имеет в своей основе тяжелый процесс, сопровождающийся интоксикацией, повышением температуры тела, наличием воспалительных очагов, сепсиса. Именно с массивной гибелью микробных тел и попаданием в кровь эндотоксина, связаны повышенная продукция нейтрофильных гранулоцитов и выброс в кровь гранулоцитарного резерва костного мозга. При злокачественных новообразованиях лейкемоидная реакция развивается под влиянием токсинов опухоли, продуктов ее распада или метастазирования опухоли в костный мозг. Вследствие патогенетического механизма продукции цитокинов опухолью лейкемоидная реакция часто следует за развитием заболевания; описаны клинические наблюдения лейкемоидных реакций, разрешение которых происходило самопроизвольно через 12 – 14 часов после удаления опухоли [23]. Глюкокортикоиды при их длительном применении редуцируют поступление нейтрофилов из крови в ткани. При выходе из агранулоцитоза и при лечении колониестимулирующим фактором в периферической крови на короткое время появляются созревающие формы гранулоцитов, что объясняется увеличением их продукции в костном мозге, ускоренным высвобождением и поступлением нейтрофилов из костного мозга в кровь. В развитии острых нейтрофиллезов наибольшее патогенетическое значение имеют выброс катехоламинов, увеличение пула циркулирующих нейтрофилов за счет сокращения маргинального пула, повышенный выход нейтрофилов в периферическую кровь из резервного нейтрофильного фонда костного мозга [28].

Таблица 3.
Дифференциальный диагноз между ХМЛ, ИМФ и нейтрофильными лейкемоидными реакциями

Признак	**Хронический миелолейкоз**	**Идиопатический миелофиброз**	**Лейкемоидная реакция нейтрофильного типа**
Этиология изменений в анализе крови	Другой причины кроме гемобластоза нет	Другой причины кроме гемобластоза нет	Всегда прослеживается связь с определенной причиной
Общее состояние больного	В хронической фазе удовлетворительное, тяжелое в фазах акселерации и бластного криза	В большинстве случаях на начальных этапах удовлетворительное, тяжелое в терминальной стадии	Тяжелое при большинстве патологий способствующих развитию лейкемоидной реакции
Спленомегалия	На начальных стадиях умеренная	Значительная	Отсутствует (умеренное увеличение только при сепсисе)
Повышение температуры тела, лихорадка, озноб	В хронической фазе отсутствуют, развиваются в стадии акселерации и бластного криза	В терминальной стадии заболевания	Встречаются при большинстве патологий способствующих развитию лейкемоидной реакции
Лейкоцитоз	Более 50×10^9/л	менее 50×10^9/л	менее 50×10^9/л
Бластоз	да	да	нет
Токсическая зернистость нейтрофилов	нет	нет	да
Гипертромбоцитоз	да	да нет	
Анемия	да	да	В большинстве случаев нет

Таблица 3. (продолжение)

Признак	**Хронический миелолейкоз**	**Идиопатический миелофиброз**	**Лейкемоидная реакция нейтрофильного типа**

Данные миелограммы	увеличение лейкоцитарно-эритроцитарного соотношения более 10-20/1	В большинстве случаев костный мозг гипоклеточный, либо пунктат не удается получить	Клеточность костного мозга нормальная или умеренное расширение гранулоцитарного ростка
Данные трепанобиоптата подвздошной кости	Расширение гранулоцитарного ростка	Миелофиброз и остеосклероз	В большинстве случаев без патологии
Цитогенетические аномалии	Наличие Ph-хромо-сомы при цитогенетическом исследовании и/или гена и bcr-abl при FISH и молекулярном исследованиях	В 60% случаев мутация в гене тирозинкиназы JAK2 (JAK2V6617F), расположенном на хромосоме 9	нет
Возможность нормализации гемограммы	Только после проведения цитостатической терапии	Только после проведения цитостатической терапии	При разрешении этиологического фактора

В сомнительных случаях динамическое наблюдение позволит устранить затруднения: либо станет очевидным воспалительный процесс, либо неуклонный рост числа лейкоцитов послужит основанием для специального исследования костного мозга – стернальная пункция для исключения ХМЛ и трепанобиопсия подвздошной кости для исключения СМ. При ХМЛ в миелограмме характерно увеличение лейкоцитарно-эритроцитарного соотношения более 10-20/1, наличие филадельфийской хромосомы при цитогенетическом исследовании и/или гена и bcr-abl при FISH и молекулярном исследованиях. При ИМФ в трепанобиоптате подвздошной кости диагностируют миелофиброз и остеосклероз. Для подтверждения лейкемоидной реакции используется также морфоцитохимическое исследование активности щелочной фосфотазы в лейкоцитах.

1.2. Промиелоцитарные лейкемоидные реакции

При выходе из иммунного агранулоцитоза в пунктате костного мозга может быть обнаружено большое количество промиелоцитов с обильной зернистостью. Подобную картину можно спутать с острым промиелоцитарным лейкозом (ОПрЛ). Однако, в случае лейкемоидной реакции это истинные промиелоциты, а не бласты похожие на промиелоциты, как при ОПрЛ. В первую очередь при ОПрЛ имеет место типичная морфология бластных клеток: бласты крупных размеров, неправильной формы, с грубым ядром; в цитоплазме – обильная грубая зернистость и палочки Ауэра,

по форме такие бласты напоми- нают промиелоциты, откуда и пошло название – острый промиелоцитарный лейкоз; реакция на миелопероксидазу, липиды и гранулоцитарную эстеразу положительная в большом количестве бластов, реакция на гликоген положительная в диффузной форме. Бласты экспрессируют антигены анти-МПО, CD33, CD11, CD13, CD15. При цитогенетическом исследовании в 95% случаев выявляется транслокация t(15; 17). Для ОПрЛ характерны резкое угнетение тромбоцитарного ростка и тяжелый геморрагический синдром, чего не бывает при лейкемоидной реакции. При лейкемоидной реакции картина костного мозга быстро нормализуется, при ОПрЛ отмечается дальнейшее развитие процесса.

1.3. Большие эозинофилии крови

Эозинофилиями называются состояния, при которых абсолютное число эозинофильных лейкоцитов в крови превышает $0{,}45\times10^9$/л (рис. 4). Эозинофилы – это гранулярные лейкоциты, обнаруживаемые в крови и тканях у здоровых людей в небольших количествах. В норме число эозинофилов в крови меньше $0{,}35\times10^9$/л (до 6% всех лейкоцитов). Эозинофилы выполняют иммунозащитную функцию против гельминтной инвазии, бактерий, вирусов, грибов и, возможно, против опухоли. Эозинофилы участвуют в реакциях гиперчувствительности немедленного типа, связанных с острой аллергией, предупреждают генерализацию иммунного ответа. Повышение количества эозинофилов более $1{,}5\times10^9$/л называется гиперэозинофилией (большие эозинофилии крови) (рис. 5). Гиперэозинофилия может приводить к патологическому состоянию, приобретающему черты отдельной нозологии, компоненты цитоплазмы эозинофилов, высвобождаясь в кровотоке, оказывают повреждающее действие на эндотелий, миелиновые нервные волокна и окружающие ткани [5, 79]. Основной и катионный белки гранул эозинофилов (рис. 6) проявляют цитотоксический эффект по отношению ко многим клеткам организма, кроме того, связывая гепарин, уменьшают противосвертывающую активность [5]. Длительная гиперэозинофилия любой этиологии может приводить к развитию эозинофильной инфильтрацией органов и тканей [24] (рис. 7). В связи с этим необходимо как можно раньше диагностировать основное заболевание, приведшее к развитию гиперэозинофилии. По этиологическим и патофизиологическим факторам эозинофилии можно разделить на реактивные (неклональные) и клональные, сопровождающие болезни системы крови, при которых эозинофилы являются частью злокачественного клона [24, 25]. Реактивные эозинофилии встречаются гораздо чаще, чем клональные.

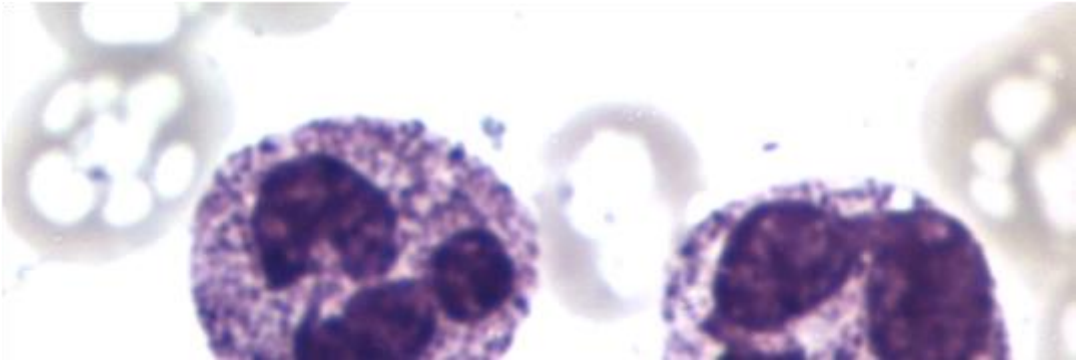

Рис. 1. *Нейтрофилы в периферической крови. Ув. 1000*

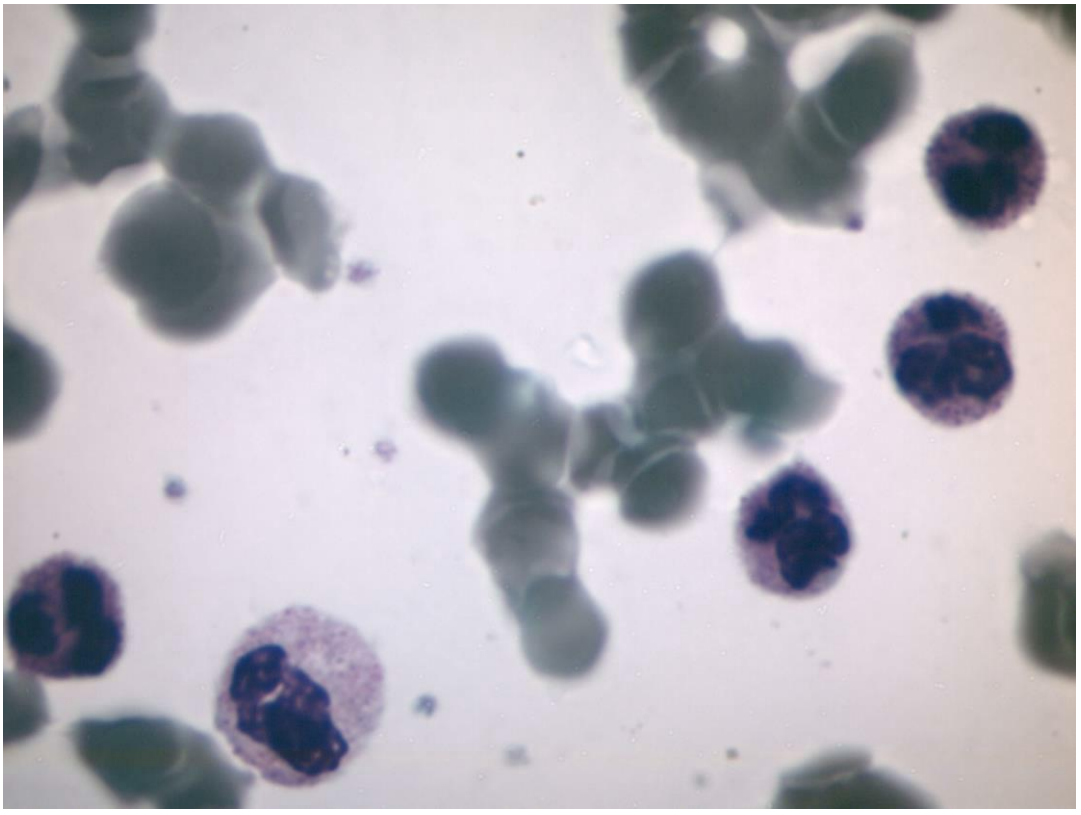

Рис. 2. *Лейкемоидная реакция нейтрофильного типа. Ув. 1000*

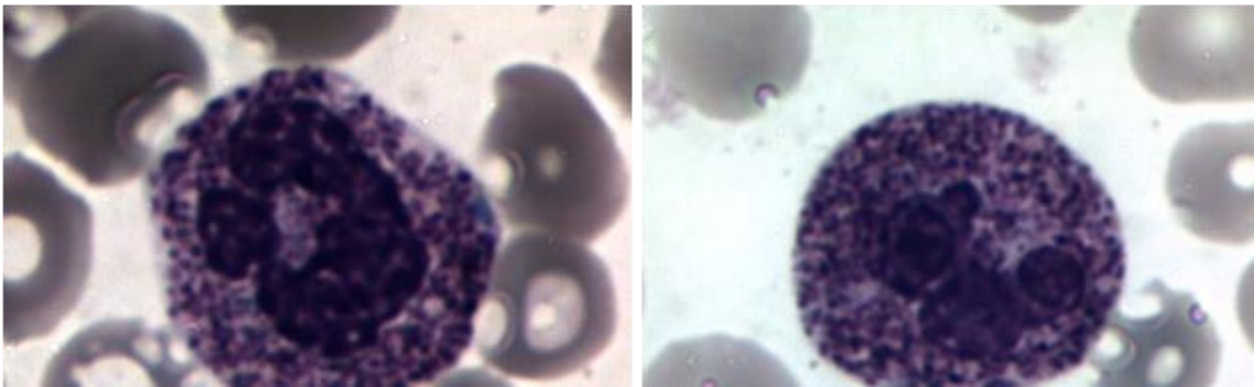

Рис.3. *Токсическая зернистость нейтрофилов. Ув. 1000*

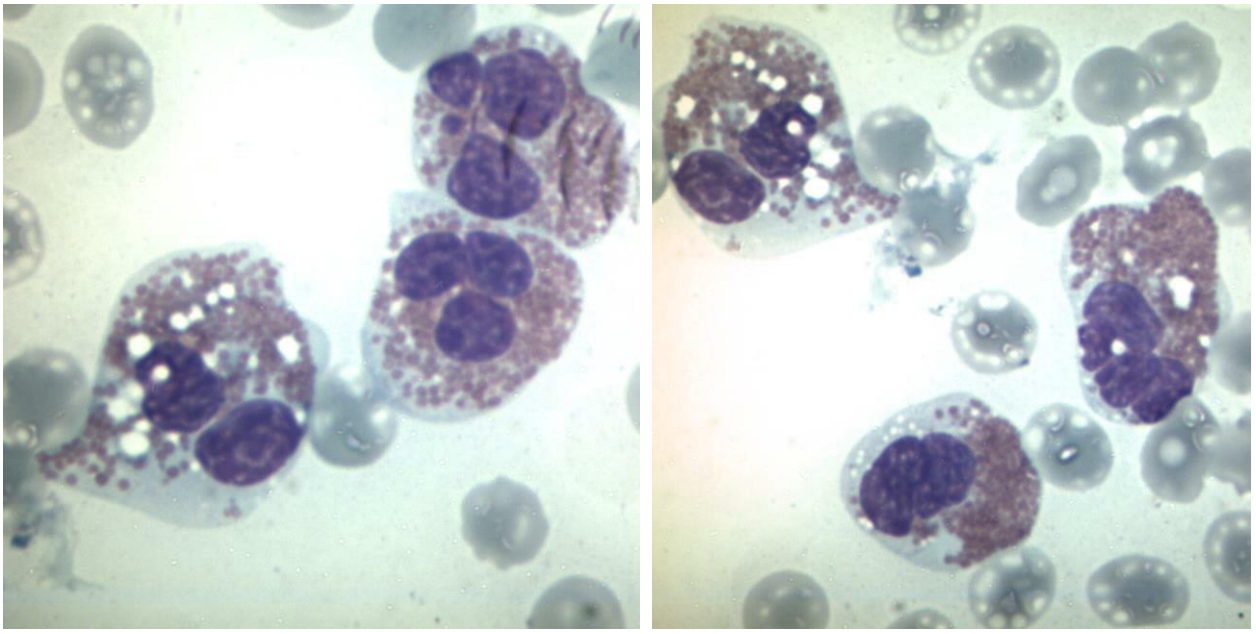

Рис. 4.
Лейкемоидная реакция эозинофильного типа Ув. 1000

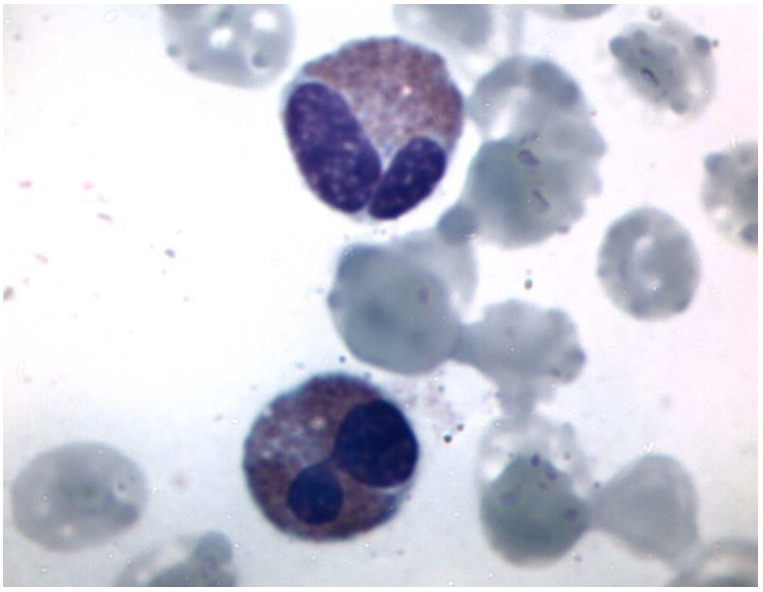

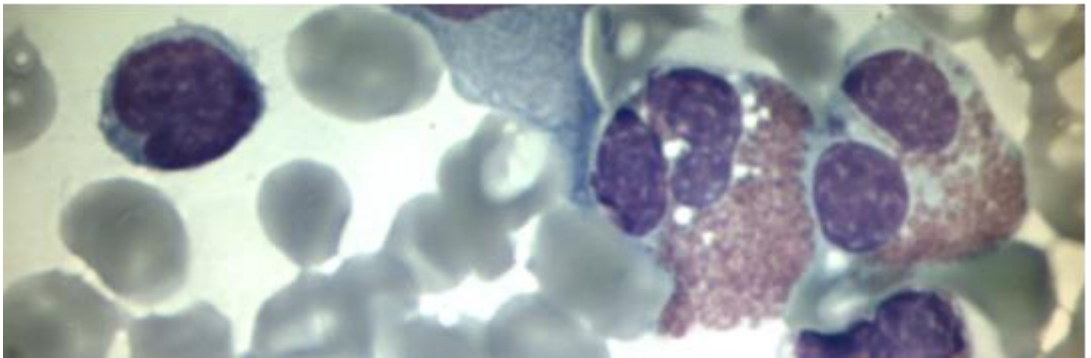

Рис. 5. *Большая эозинофилия крови. Ув. 1000*

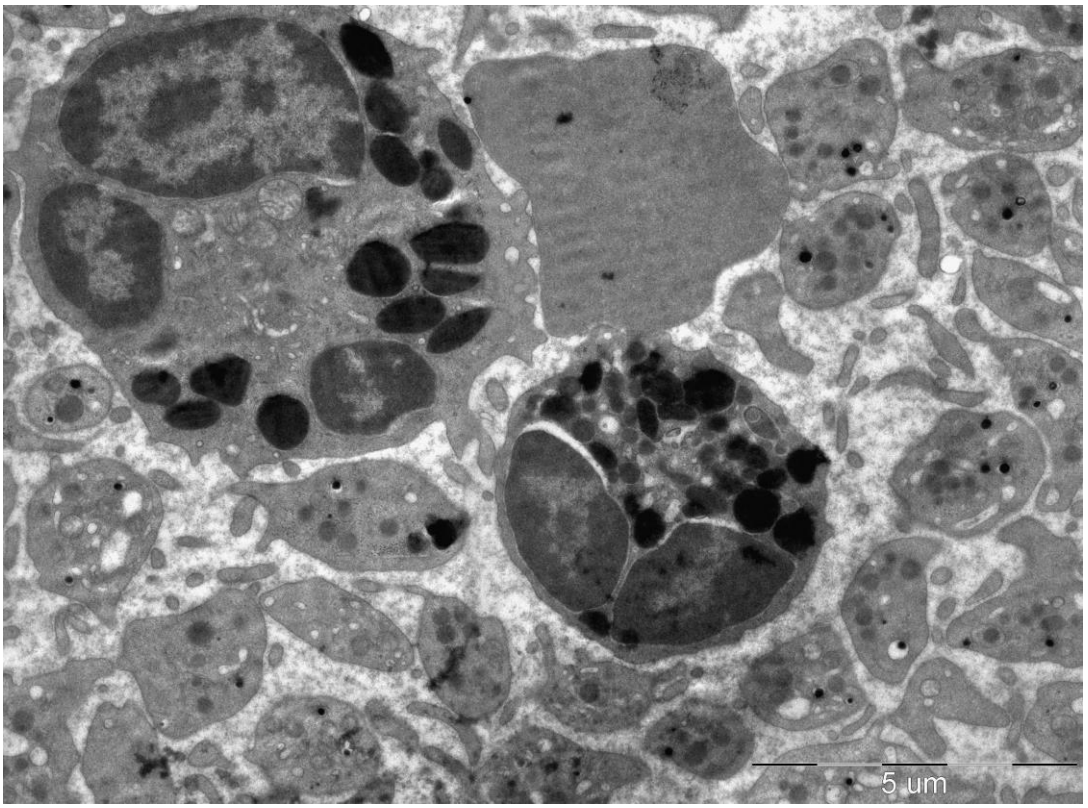

Рис.6. *Эозинофилы в периферической крови. Электронограмма Окраска уранилацетат, цитрат свинца. Ув. 13500.*

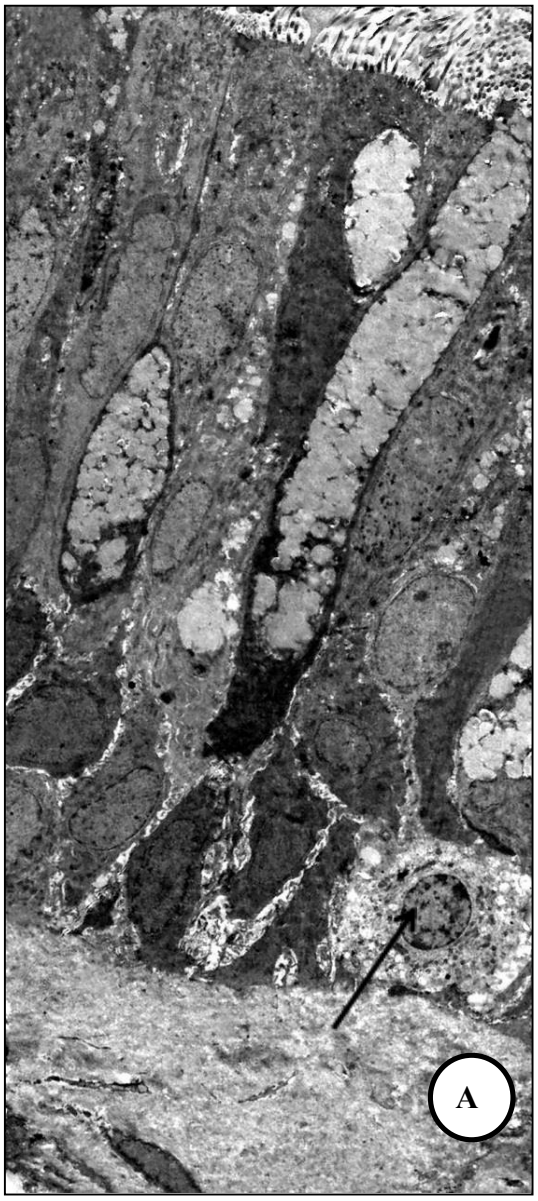

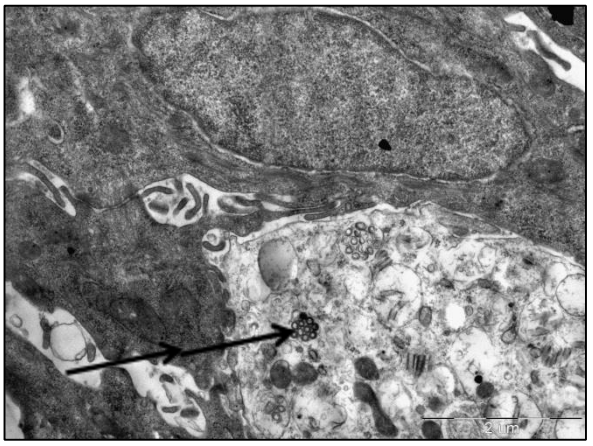

Б

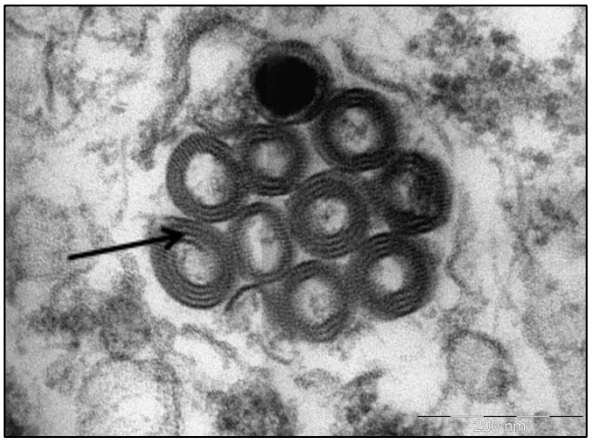

В

***Рис* 7**. Эозинофил в эпителиальном пласте слизистой оболочки трахеи.
А - эозинофил в базальной части реснитчатого эпителия (стрелка), Б – эозиновые гранулы (стрелка), В – гранулы эозинофила содержат кристаллоид (стрелка) содержащий протеолитические ферменты

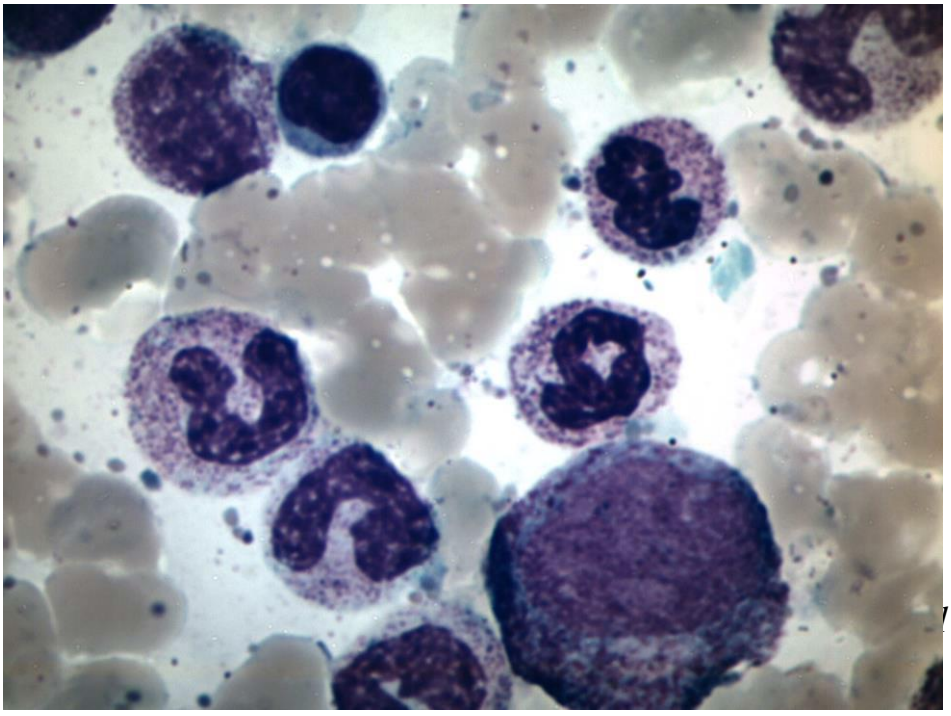

Рис. 8. *Картина костного мозга при высокой эозинофилии. 1000*

Эозинофилии в перифери- ческой крови наблюдаются при следующих заболеваниях:

I) ***Реактивные эозинофилии:***

1. Паразитарные инвазии. Гельминтозы с тканевой локализацией паразитов или их личинок: трематодозы – клонорхоз, описторхоз, парагонимоз, шистоматозы, фасциолез, метагонимоз; цестодозы – дифиллоботриоз, цистециркоз, эхинококкоз, гименолепидоз; нематодозы: стронгилоидоз, энтеробиоз, аскаридоз, токсокароз, анкилостомидозы, трихинеллез, филляриидозы. Инвазии простейшими (амебиаз, токсоплазмоз, малярия, лямблиоз) и членистоногими (чесоточный клещ);
2. Вирусные и бактериальные инфекции (скарлатина, бруцеллез, риккетсиоз, герпес и т.д.);
3. Аллергические заболевания: бронхиальная астма, аллергический ринит, легочные эозинофилии, поллиноз, крапивница, отек Квинке, сывороточная болезнь, атопический дерматит, пищевая аллергия;
4. Кожные заболевания: экзема, псориаз, пузырчатка, целлюлит, герпетиформный дерматит, ихтиоз;
5. Лекарственно-индуцированные эозинофилии;
6. Системные заболевания соединительной ткани;
7. Системные васкулиты;
8. Солидные опухоли, лимфогранулематоз, неходжкинские лимфомы;
9. Гастроэнтерологические заболевания: эозинофильный гастрит, болезнь Крона, глютеновая энтеропатия;
10. Синдром эозинофилии-миалгии;
11. Иммунодефицитные состояния: селективный иммунодефицит IgA, синдром Вискота-Олдрича, синдром Ди Джорджи, синдром гиперпродукции IgE;
12. Лечение интерлейкином IL-2;
13. Другие причины: состояние после облучения, спленэктомии, при дефиците магния, саркоидоз, хроническая надпочечниковая недостаточность.

II) ***Клональные эозинофилии***: хронический миелолейкоз, миелодиспластические синдромы, острый миеломонобластный лейкоз, хронический эозинофильный лейкоз, гиперэозинофильный синдром, системные заболевания тучных клеток.

Наиболее важными механизмами развития эозинофилии являются [20]: 1) высокий уровень в крови интерлейкина-5; 2) антителозависимый хемотаксис эозинофилов, обусловленный гиперпродукцией IgE и IgG (наблюдается приимущественно при паразитарных инвазиях); 3) иммунный механизм с гиперпродукцией IgE (развивается при аллергической реакции немедленного типа); 4) гипрепродукция хемотаксического эозино-

фильного фактора (при некото- рых опухолях); 5) опухолевая пролиферация (при эозинофильной лейкемии и миелопролиферативных опухолях). Из перечисленных механизмов развития гиперэозинофилии общим для всех клинических форм является высокий уровень в крови интерлейкина-5 (IL5). Он вырабатывается Т-лимфоцитами-хелперами 2-го типа. Интрелейкин-5 является фактором роста и дифференцировки В-лимфоцитов и эозинофилов, а также стимулирует синтез IgA. Практически при всех типах эозинофильной лейкемоидной реакции имеется гиперпродукция интерлейкина-5. Эозинофилия всегда сочетается с высоким процентом эозинофилов в костном мозге (рис. 8).

I.1.3.1. Паразитарные инвазии

Паразитарные инвазии являются наиболее частой причиной эозинофилии, в 18 – 30% случаев [28]. В процессе взаимодействия организма с паразитом эозинофилам принадлежит значительная защитная роль и основной киллерный эффект. Механизм развития эозинофилии при паразитозах включает на первом этапе реакцию макрофагов и Т-лимфоцитов, среди которых особую роль играют CD4+Th2-лимфоциты, продуцирующие IL4, IL5, TNFα и другие цитокины, и CD8+Ts2- лимфоциты, продуцирующие эозинофильный хемотаксический фактор (пик продукции на 9-й день) [5]. Цитокины Т-лимфоцитов приводят к стимуляции выработки фибробластами (в области поражения) трех биологических форм хемотаксического фактора эотаксина. Роль CD4+ и CD8+ Т-клеток в реакции на паразита изучалась с помощью антител против CD4+ и CD8+ рецепторов. Было показано, что одновременно с Th2 – лимфоцитами в реакции принимают участие и CD8+ Ts2-лимфоциты и продуцируемые ими интерлейкины [5, 114].

Взаимодействие клеток на первом этапе определяет местную реакцию вокруг личинки (или паразита), способствуя привлечению основной массы эозинофилов к месту инвазии. На следующем этапе происходит взаимодействие эозинофилов с поверхностью личинки или паразита. Киллерный эффект в отношении личинок паразита (показано при исследовании с *Schistosoma mansoni*) проявляли эозинофилы человека как самостоятельно, так и с помощью антителозависимого механизма клеточной цитотоксичности, с участием продукции В-лимфоцитов. Участие антител в 2 раза усиливает киллерный эффект эозинофилов. Показана роль адгезивных молекул эозинофилов и паразитов в этом механизме, осуществляемая как реакция между адгезивными молекулами паразита и Fc-рецепторами эозинофилов с участием IgG1или IgA. Взаимодействие между рецепторами эозинофила и личинки приводит к выделению эозинофильного катионного протеина (одного из главных медиаторов в осуществлении киллерного эффекта эозинофилов), а также большого основного протеина и пероксидазы эозинофилов прямо на поверхность личинки. Одновременно с эозинофильной инфильтрацией происходит выраженная стимуляция фибробластов вокруг области реакции, которые завершают взаимодействие с паразитом [69]. С

помощью процесса фиброзиро- вания происходит отграничение личинки или паразита от окружающих тканей. Это важно для тех случаев, когда полный лизис личинки не может быть осуществлен клетками и цитокинами, участвующими в реакции [5].

Наиболее часто в клинической практике встречаются: аскаридоз, лямблиоз, описторхоз, трихинеллез, трихоцефалез, энтеробиоз, клонорхоз, парагонимоз, метагонимоз, эхинококкоз, стронгилоидоз, дифиллоботриоз.

Авторам данной работы вследствие проживания в эндемической зоне наиболее часто приходится встречаться с больными ***клонорхозом***. Это заболевание сопровождается, гепато- и сплено-мегалией, лихорадкой, лимфаденопатией. В периферической крови отмечается высокая эозинофилия (до 80%). Клонорхоз это хронически протекающий гельминтоз с преимущественным поражением билиарной системы и поджелудочной железы. Возбудителем клонорхоза является трематода семейства *Opisthorchidae* – *Clonorchis sinensis* (синоним - двуустка китайская) (рис. 9). Впервые описан Mc Connell в 1874 г., подробно изучен Kobajashi в 1910 г. Тело китайской двуустки плоское, длина 10-20 мм, ширина 2-4 мм. На переднем кон- це расположена ротовая присоска, на границе первой и второй четверти тела – брюшная присоска. Яйца желтовато-коричневого цвета с крышечкой на одном конце и утолщением скорлупы на противоположном; их размеры — 0,026-0,035 х 0,012-0,0195 мм, отличаются отсутствием шифтковидного выступа от яиц возбудителей описторхоза. Гельминт в стадии половой зрелости паразитирует у человека и плотоядных млекопитающих, которые являются дефинитивными хозяевами. Промежуточными хозяевами служат пресноводные моллюски, дополнительными – карповые рыбы и пресноводные раки. Длительность жизни возбудителя клонорхоза в организме человека до 40 лет. Источниками в основном являются инфицированные люди, а так же кошки и собаки. Яйца гельминта, выделяемые с фекалиями, при попадании в воду заглатываются моллюсками, в теле которых примерно через 2 недели формируются личинки – церкарии. Церкарии активно проникают в подкожную клетчатку и мышцы рыб и раков, где превращаются в метацеркариев. Человек заражается при употреблении в пищу недостаточно термически обработанных инфицированных рыб и раков. Клонорхоз широко распространен в Китае, Корее, Японии, в бассейне реки Амур и в Приморье. Своеобразие гидрофауны Амура, обусловленное присутствием в его составе видов моллюсков и рыб, генетически связанных с районами южной Азии, явилось естественной предпосылкой для формирования очагов клонорхоза. Для промежуточных (моллюсков Parafossarulus manchouricus) и дополнительных (многочисленных видов карповых, преимущественно китайского ихтиокомплекса) хозяев C. Sinensis, к которым на стадии метацеркарии трематода проявляет повышенную специфичность, Приамурье является северной зоной их ареалов на азиатском континенте [42, 43]. В связи с чем, в наибольших количествах они концентрируются в южных районах Дальнего Востока – в водоемах системы реки Уссури, а в Приамурье – Зейско-Буреинского водораздела до

52° северной широты по долине реки Амур [44]. Эти особенности в расселении промежуточных хозяев возбудителя обусловливают границы нозоареала клонорхоза и влияют на его характер.

У лиц, проживающих в эндемичных районах, развивается иммунитет, передающийся трансплацентарно, что обусловливает более легкое течение заболевания. В очагах клонорхоза заражение происходит в раннем детстве и болезнь протекает в острой форме, оставаясь нераспознанной.

Основную роль в патогенезе клонорхоза играют:

- аллергические реакции, которые возникают в результате выделения гельминтами продуктов их обмена веществ;
- аденоматозная пролиферация эпителия желчных и панкреатических протоков, которую следует рассматривать как предраковое состояние.
- механическое воздействие гельминтов, которое состоит в повреждении стенок желчных и панкреатических протоков и желчного пузыря. Скопление паразитов обусловливает замедление тока желчи и секрета поджелудочной железы;
- нервно-рефлекторные влияния посредством раздражения гельминтами нервных элементов протоков, в результате чего возникают патологические нервные импульсы, передающиеся прежде всего на желудок и двенадцатиперстную кишку;
- возникновение условий (дискинезия желчевыводящих путей, скопление в них паразитов, яиц, клеток слущенного эпителия, временное и полное прекращение тока желчи), благоприятных для присоединения вторичной инфекции желчных путей;

У иногородних лиц, прибывших в очаг, заболевание протекает по типу острого аллергоза (недомогание, высокая лихорадка, увеличение печени, редко - селезенки, лимфаденит, эозинофилия крови, иногда до 80%), может наблюдаться субиктеричность склер. Спустя 2-4 недели острые проявления стихают, одновременно в фекалиях больных появляются яйца клонорхисов. В поздних стадиях заболевание манифестирует проявлениями ангиохолита, дискинезии желчевыводящих путей, хронического гепатита и панкреатита, в далеко зашедших случаях может развиться цирроз печени (на фоне холангита или массивной обтурации холедоха). Течение заболевания хроническое, с периодическими обострениями.

В диагностике клонорхоза ведущую роль играют лабораторные методы исследования, однако немаловажны также данные клиники и анамнестического опроса больного. В периоды обострений при биохимическом исследовании определяют повышение уровня билирубина и умеренное нарушение белкового состава крови. Диагностика осуществляется при обнаружении яиц китайского сосальщика в содержимом 12-перстной кишки и в кале, на основании специфических серологических реакций и теста иммуноферментного анализа (ИФА). Дифференциальный диагноз клонорхоза и описторхоза возможен только по результатам лабораторных исследований.

В анализах крови характе- рен лейкоцитоз до 14,5 – 30,75×10^9/л, особенно на 2 – 3 неделе болезни. На 1 – 2 неделе уровень эозинофилов в периферической крови составляет 6 – 16% и к 3 – 5 неделе болезни достигает 34 – 80%. В периферической крови возможно увеличение палочкоядерных нейтрофилов (8 – 44%) и появление единичных юных клеток. [44].

Высокоэффективным препаратом для лечения клонорхоза являются празиквантель (бильтрицид, дистоцид) и отечественный аналог – азинокс. Суточную дозу от 40 до 75 мг/кг препарата принимают в 2 – 3 приема, курс лечения 1 – 3 дня. Ранее использовавшийся хлоксил в настоящее время практически не назначают ввиду его низкой эффективности и относительно высокой токсичности. Симптоматическая терапия: желчегонные препараты, спазмолитики, витамины, десенсибилизирующие средства, антибиотики широкого спектра действия, гепатопротекторы и т.д. Эффективность противогельминтной терапии может быть оценена через 1 – 3 месяца после лечения на основании клинических данных и результатов паразитологического обследования. При отрицательных результатах контроль проводится через 6 и 12 месяцев после лечения. При стойком клиническом улучшении, отсутствии яиц гельминта и значительном снижении титра антител в тесте ИФА по истечении 1 года можно говорить о полной дегельминтизации.



Рис. 9. *Clonorchis sinensis (двуустка китайская)*

Рис. 10*. Opistorchis Felineus (двуустка сибирская, кошачья)*

Описторхоз. Возбудителем является *Opistorchis felineus* (двуустка сибирская или кошачья) (Рис. 10). Описторхоз является природноочаговой болезнью. Описторхоз в России часто встречается у населения бассейнов Оби и Иртыша, Камы, Днепра, зарегистрирован в бассейнах Волги, Дона, Донца, Сев. Двины. Жизненный цикл паразита совершается со сменой

двух промежуточных хозяев: моллюска рода Битиния и карповых рыб. Окончательным хозяином описторха являются некоторые домашние и дикие животные, а также человек. Заражение происходит при употреблении сырой, малосольной, вяленой, недостаточно термически обработанной рыбы. В организме окончательного хозяина происходит эксцистирование метацеркариев описторха. Проникнув в печень, желчный пузырь и поджелудочную железу, метацеркарии развиваются во взрослого паразита. Спустя 3-4 недели после попадания в организм окончательного хозяина паразит достигает половой зрелости и начинает откладывать яйца. В организме окончательного хозяина нарастание инвазии происходит только при повторных заражениях, при этом с каждой суперинвазией увеличивается число развивающихся особей описторхов. В печени человека и животных описторхии могут жить от 10 до 25 лет. Клиническая и лабораторная картина сходна с таковой при клонорхозе. Диагностика осуществляется при обнаружении яиц гельминта в содержимом 12-перстной кишки и в кале, на основании специфических серологических реакций и ИФА.

Метагонимоз – гельминтоз из группы кишечных трематодозов, вызываемый паразитированием в тонком кишечнике человека и ряда рыбоядных животных трематоды *Metagonimus yokagawai* (рис. 11). Возбудитель – мелкий гельминт удлиненно-овальной формы размером 1-2,5х0,4-0,7 мм. Биологический цикл сходен с таковым у клонорхиса, но в качестве промежуточных хозяев метагонимус использует амурских моллюсков *Juga sp.* (прежнее название - *Semisulcospira cancellata и S. laevigata*), которые широко расселены по всей реке Амур. Роль дополнительных хозяев выполняют многочисленные виды рыб, преимущественно из семейства карповых, у которых инвазионные личинки, метацеркарии, локализуются в чешуе, на жабрах, плавниках, реже - в подкожной клетчатке. Помимо человека, в имагинальном состоянии трематода паразитирует у кошек, собак, свиней, енотовидных собак, лис и ряда других млекопитающих, а также у некотрых видов птиц. Нозоареал метагонимоза охватывает территорию, включающую в себя все Приамурье в пределах Амурской области и Хабаровского края, часть Приморья в долине реки Уссури, и некоторые районы Сахалина [42, 43, 44]. Помимо антропических очагов, в Приамурье имеются и смешанные очаги метагонимоза, где наряду с человеком и домашними животными в эпидемиологическую цепь включены и дикие млекопитающие [42, 43, 44]. Основная роль в качестве факторов передачи возбудителей метагонимоза человеку принадлежит таким видам рыб, как верхогляд, толстолоб, сиг, хариус и некоторым другим, часто употребляемым коренным населением в сыром виде и обладающих мелкой и мягкой чешуей [42, 43, 44]. При разделке этих рыб она нередко остается на отдельных участках тела, незаметна при приеме пищи и легко заглатывается человеком. Кратковременное воздействие низких температур, уксуса и соли в концентрациях, применяемых для приготовления блюд, не действует губительно на паразита. В кишечнике личинки выходят из цист и проникают в толщу слизистой оболочки, мигрируют по ней, оставляя узкие ходы. Через

2 недели они достигают половой зрелости и выходят в просвет кишки, прикрепляясь присосками к слизистой оболочке. В патогенезе основное значение имеют травмирующее воздействие паразитов и сенсибилизация организма продуктами их жизнедеятельности.

Клиническая картина характеризуется субфебрильной температурой тела, недомоганием, головной болью, тошнотой, жидкими пенистыми испражнениями без патологических примесей, уртикарными или папулезными высыпаниями на коже. В крови отмечается лейкоцитоз, ускорение СОЭ, эозинофилия (до 20%). Хроническая стадия протекает, как правило, бессимптомно, но иногда отмечаются тошнота и рецидивирующие поносы. Диагноз основывается на обнаружении в фекалиях яиц гельминта. Используются серологические реакции и метод ИФА.

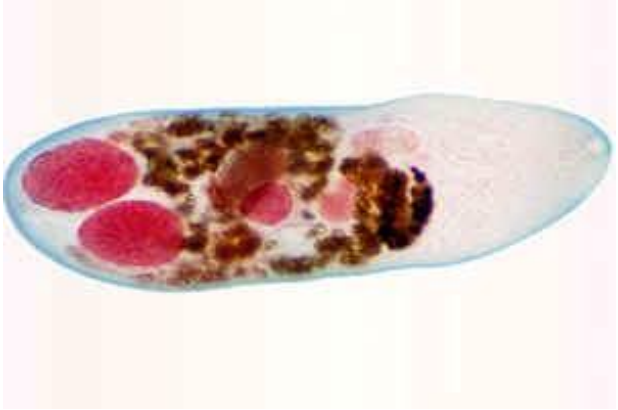

Рис. 11. *Metagonimus yokagawai*

Нанофиетоз – гельминтоз из группы трематодозов, характеризующийся явлениями энтерита. В России имеются очаги в Амурской области, Хабаровском и Приморском краях, а также на побережье Сахалинского лимана [42, 43, 44]. Возбудитель – трематода *Nanophyetus schikhobalowi*. Имеет грушевидную форму, длину 0,5-1,5 *мм*, ширину 0,3-0,8 *мм*. Взрослые гельминты живут в верхнем отделе тонкой кишки человека и некоторых плотоядных животных – собак, кошек, норок, лисиц, барсуков (окончательные хозяева). С фекалиями инвазированных людей и животных в окружающую среду выделяются яйца. Из яиц, попавших в воду, вылупляются личинки, которые активно проникают в брюхоногих моллюсков (промежуточные хозяева) и размножаются в них. Затем они выходят в воду и внедряются в пресноводных рыб – кету, амурского хариуса, сига, горбушу и др. (дополнительные хозяева), инцистируясь в мышцах и внутренних органах. Источниками возбудителя инвазии являются больные люди и животные. Заражение человека происходит при употреблении в пищу сырой или недостаточно термически обработанной рыбы. В патогенезе нанофиетоза имеет значение травмирующее воздействие гельминтов на слизистую оболочку тонкой кишки и токсико-аллергические реакции на продукты их обмена. Клинически заболевание проявляется только при интенсивной инвазии, когда возникают боли в животе, тошнота, рвота, рецидиви-

рующие поносы. Диагноз уста- навливают на основании обнаружения в фекалиях яиц гельминтов.

Для лечения описторхоза, метагонимоза, нанофиетоза применяют ряд противогельминтных препаратов, в частности празиквантель, азинокс, фенасал и др.

Парагонимоз – гельминтоз плотоядных, свиней и человека, протекающий с преимущественным поражением лёгких. Встречается в Китае, Корее, Японии; в России – на Дальнем Востоке [17, 34, 43]. Возбудитель – плоский червь (трематода) *Paragonimus westermani (Paragonimus ringer*) (рис. 12). Цикл развития парагонимов был расшифрован P.E. Garrison и K. Nakagawa еще в начале 20 века. В пресноводных водоемах при 24-25 °С из яйца через 25-28 дней выходит мирацидий, который внедряется в некоторые виды моллюсков (промежуточный хозяин) и проходит здесь стадию спороцисты, образуя церкарий. Им заражаются дополнительные хозяева – пресноводные раки и пресноводные крабы. В теле ракообразных формируются метацеркарии, которыми и заражается резервуарный или дефинитивный хозяин – животное (кошачьи, куньи, псовые, енотовые) и человек. Человек заражается при употреблении сырых крабов, креветок, раков и свинины. В желудке дефинитивного хозяина метацеркарий выходит из цисты и с помощью стилета и ферментов проникает через все слои стенки кишки в брюшную полость, а затем через диафрагму в плевральные полости. Дальнейшая миграция личинок через стенку кишки, диафрагму и плевру в легкие обусловлена тем обстоятельством, что парагонимы – аэрофилы, и этим свойством определяется направление движения эксцистированных метацеркариев. Таким образом, поражение легких является основной локализацией легочной двуустки. В легких взрослые особи образуют кисты, в которых достигают половой зрелости через 8-16 недель. В кистах, располагающихся перибронхиально, накапливаются яйца, которые периодически выделяются с мокротой, а затем и с фекалиями. Тело половозрелого гельминта имеет 9-12 мм в длину, по форме напоминает семя апельсина, покрыто плотной оболочкой красновато-коричневого цвета с многочисленными остроконечными кутикулярными шипиками. Взрослые паразиты в кистах обитают попарно, хотя являются гермафродитами, как и большинство плоских червей. Основной путь заражения животных и человека – употребление в пищу недостаточно кулинарно обработанных пресноводных ракообразных.

Клинические проявления типичного парагонимоза человека, вызываемого различными видами возбудителя, достаточно однотипны и обусловлены, прежде всего, двумя общими для них стадиями жизнедеятельности паразита: стадией миграции личинок и стадией взрослого сосальщика (кистозной). В связи с этим большинство клинических классификаций парагонимоза основываются на локализации паразитарных кист и включают в себя: легочную, абдоминальную, церебральную и генерализованные формы парагонимоза. По течению выделяют острый плевролегочный парагонимоз, острый абдоминальный и хронический парагонимоз легких. Пора-

жение плевры при парагонимозе является обязательным признаком заболевания, но клинические проявления его часто стерты, что затрудняет своевременную диагностику. Часто причиной обращения к врачу служит кровохарканье у взрослых и симптомы церебральных расстройств у детей. Клиническая картина кистозной стадии парагонимоза довольно однотипна: длительный кашель с кровянистой желеобразной мокротой, иногда - легочные кровотечения. Интоксикационный синдром, как правило, не выражен. В анализах крови выявляется умеренный лейкоцитоз, эозинофилия, ускорение СОЭ, гипохромная анемия. Важным для диагностики типичного легочного парагонимоза является рентгенологическое исследование легких. При этом выделяют 4 основные стадии рентгенологических изменений: инфильтративную, кистозную, очаговую и пневмосклеротическую. В отличие от туберкулеза легких, для паразитарного поражения характерны множественные очаговые инфильтративные мигрирующие тени. Контуры теней «мягкие», нечеткие, располагаются они преимущественно в нижних полях, не сопровождаются реакцией корня легкого и не имеют типичной для туберкулеза «дорожки» к нему. В стадии образования кист просветления в центре инфильтратов начинаются с нескольких очагов – «вакуолей», а не с распада, как при туберкулезе. А в паразитарной кисте отсутствует уровень жидкости и отмечается неравномерность перифокального воспаления, которое более выражено у полюса кисты, где фиксирован сосальщик [17, 34]. В отличие от туберкулеза даже в конечной стадии цирроз легких при парагонимозе не развивается.

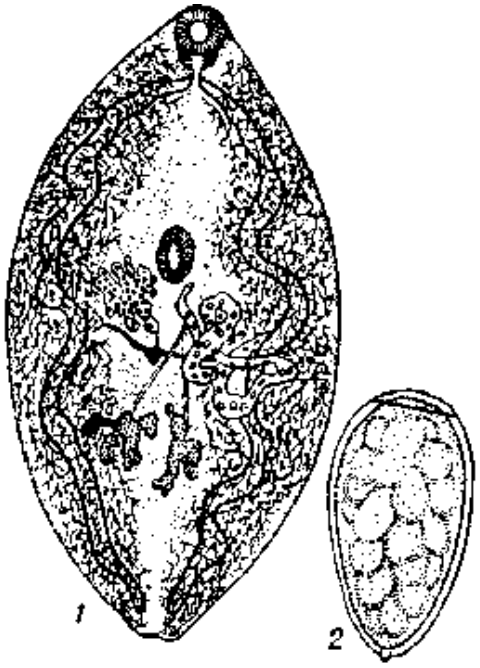

Paragonimus westermani: 1 — половозрелый гельминт; 2 — яйцо.

Рис. 12. *Возбудитель типичного парагонимоза*

Кроме легких, при типичном парагонимозе в поздней стадии могут поражаться головной мозг, подкожная клетчатка, печень, селезенка, моче-

выделительная и половая систе- ма и другие органы. Экстрапульмональные локализации нередко создают диагностические трудности, симулируя опухоли органов брюшной полости, раковый или туберкулезный перитонит, заболевание почек, опухоли матки. В целом клиника типичного парагонимоза имеет достаточно характерные черты, и диагностика его в эндемичных районах не вызывает затруднения.

Главным критерием диагностики типичного парагонимоза попрежнему остается обнаружение яиц паразитов в мокроте и, при последующем ее заглатывании, - в желудочном и дуоденальном содержимом, кале. Большое значение придается рентгенологическому исследованию легких, характерным является наличие инфильтратов, кольцевидных теней (кисты), пневмосклероза, иногда с петрификатами. Проводятся серологические и аллергические (внутрикожные пробы) исследования.

Кроме известной в медицинской паразитологии типичной формы болезни, Г.И. Сухановой и Ю.В. Каминским выделена новая нозологическая форма – ларвальный (личинковый) парагонимоз [34]. На основе экспериментальных и клинических исследований открыта новая форма жизнедеятельности парагонимов, которая в организме животных локализуется преимущественно в поперечно-полосатых мышечных волокнах и существует там в личиночной стадии. Был выявлен ранее неизвестный путь заражения порагонимозом дефинитивных хозяев через употребление в пищу недостаточно обработанного мяса различных видов млекопитающих (дикого кабана, грызунов и др.)

Все проявления ларвального парагонимоза можно объединить в четыре основных клинических синдрома, отражающих патогенетическую последовательность развития инвазии: абдоминальный, токсико-аллергический, легочный и неврологический [34]. Ларвальный парагонимоз, по данным Г.И. Сухановой, почти у половины больных начинается с абдоминального синдрома, который развивается в течение нескольких часов или 1-3-х суток от момента заражения и связан с миграцией личинок паразита через стенку кишечника, брюшину, органы брюшной полости. Продолжительность абдоминального синдрома колеблется от 1 до 6 дней и проявляется клиническими симптомами гастрита, энтерита и колита. Обычно через 1-3 недели после заражения появляются симптомы легочного синдрома, знаменующие проникновение метацеркариев парагонима через диафрагму в плевральную полость и легкие. Одновременно с симптомами со стороны легких развивается токсико-аллергический синдром, обусловленный реакцией организма на антигены паразита и повреждением по пути его миграции ткани. Наиболее частыми его симптомами являются общая слабость, потливость, лихорадка, боли в суставах, уртикарная сыпь, похудание. Легочный синдром наблюдается у всех больных ларвальным парагонимозом. Клинические проявления его не специфичны и характеризуются наличием кашля, одышки и болью в грудной клетке непостоянного, мигрирующего характера, усиливающейся при дыхании. У отдельных больных спонтанный пневмоторакс, как и плеврит, может быть и изолиро-

ванным проявлением ларвально- го парагонимоза или сочетаться с поражением легочной ткани.

Ведущее место в диагностике ларвального парагонимоза играет рентгенологическое исследование. При этом выделяют следующие основные признаки [34]:

1. Очаговые и инфильтративные изменения в легких;
2. Мелкие кистевидные просветления на месте инфильтратов;
3. Наличие жидкости, воздуха и адгезивных процессов в плевральных полостях;
4. Усиление и деформация легочного рисунка;
5. Спонтанный пневмоторакс;
6. Плевральные наложения и сращения.

Самым характерным гематологическим признаком в острой и подострой стадиях ларвального парагонимоза является эозинофильный лейкоцитоз, степень выраженности которого, как правило, соответствует тяжести заболевания. Количество эозинофилов в периферической крови составляет 20 – 90% [32].

Лечение парагонимоза. Празиквантель – 75 мг/кг внутрь однократно. Хлоксил – 60 мг/кг/сутки в течение 5 дней. Вермокс (мебендазол) по 0,1 г 2 раза в день в течение 3 суток. Битионал 40 – 50 мг/кг в день в течение 10 – 15 суток. Эметина гидрохлорид. При ларвальной форме парагонимоза наиболее эффективен бильтрицид, при однодневном лечении дозу (40-60 мг/кг), разделенную на 2 или 3 части, принимают после еды, 2 или 3 раза в день соответственно.

Рис 13. *Fasciola hepatica*

Фасциолёз – глистное заболевание, из группы трематодозов. Инвазия желчных протоков и печени животных плоскими червями – печёночной (*Fasciola hepatica*), гигантской фасциолами и другими трематодами. Заражение человека происходит через употребляемые в пищу растения, на которых обитают личинки паразитов, а также с водой. Черви обитают и откладывают яйца в жёлчных протоках печени и жёлчном пузыре. Яйца выводятся с калом. У человека в течение 2-4 недель наблюдаются лихо-

радка, кашель, сыпь на коже; увеличивается и становится болезненной печень. Эти проявления часто сопровождается потерей аппетита и болями в животе. В дальнейшем острые проявления болезни исчезают, происходит переход в хроническую фазу, в которой главным образом наблюдаются диспепсические расстройства, увеличение и болезненность печени. В процессе развития заболевания происходит воспаление функциональной ткани печени (гепатит), в результате чего нарушается общий обмен веществ. Выделяемые паразитами токсины отравляют организм. Количество эозинофилов в периферической крови колеблется от 20 до 70%. Характерна также гипохромная анемия. Диагноз подтверждают обнаружением в дуоденальном содержимом, реже в фекалиях яиц паразитов. Для лечения фасциолеза у человека используются триклабендазол.

Шистосомоз *или* ***шистосоматоз*** – трематодоз, вызываемый кровяными трематодами из семейства *Schistosomatidae*. Характеризуется дерматитом в период внедрения паразитов в кожу с последующим развитием лихорадки, интоксикации, уртикарной сыпи, спленомегалии, эозинофилии, поражения кишечника или мочеполовых органов. Промежуточные хозяева этих трематод – брюхоногие молюски, окончательный хозяин – человек, млекопитающие животные и птицы. При попадании яиц шистосоматид в воду из них выходят мирацидии, которые проникают в ткани моллюска, где происходит их дальнейшее развитие. Из моллюсков выходят свободноживущие церкарии, внедряющиеся в кожу человека, животных или птиц. Шистосоматиды, для которых окончательными хозяевами являются животные или птицы, в коже человека гибнут, вызывая лишь первичный дерматит. Шистосоматиды рода *Schistosoma*, паразитирующие у людей, в результате активного движения и лизиса тканей проникают в сосудистое русло и мигрируют в венозные сплетения ЖКТ или мочевого пузыря, где самки начинают откладывать яйца. Заражение человека происходит во время купания в водоемах, где имеются церкарии. Болезнь распространена в тропиках и субтропиках Африки, Азии и Америки между 38° северной широты и 35° южной широты. В основе патогенеза шистосомоза лежат токсико-аллергические реакции, обусловленные секретами желез при внедрении паразитов и продуктами жизнедеятельности и распада гельминтов. В эпидермисе вокруг мест внедрения церкариев развиваются отеки с лизисом клеток эпидермиса. По ходу миграции личинок в коже возникают инфильтраты из лейкоцитов и лимфоцитов. Через 10-15 минут в месте внедрения в кожу церкариев возникает интенсивный зуд, иногда крапивница, а в течение суток появляется транзиторная пятнистая сыпь. При повторном заражении на коже в первые сутки развивается пятнисто-папулезная сыпь с сильным зудом, сохраняющимся до 5 дней. Через 1-2 месяца после заражения шистосомами развивается острый шистосомоз или лихорадка Катаяма. Болезнь характеризуется внезапным началом, лихорадкой в течение 2 недель и более, сухим кашлем, появлением уртикарной сыпи, гепатомегалией, спленомегалией, лейкоцитозом, эозинофилией, ускорением СОЭ. Диагноз подтверждается серологически методом непря-

мой иммунофлуоресценции с ан- тигенами шистосом. Профилактика заключается в полном запрете на купание в естественных водоёмах тропических стран, так как заражение в 100 % случаев происходит даже просто при хождении босыми ногами по воде. Кипячение воды для питья и её фильтрование. Лечение – препаратом выбора является празиквантел в дозе 40 – 75 мг/кг в 2 – 3 приема после еды с интервалом 4 – 6 часов в течение 1-го дня. После завершения специфического лечения через 3 – 4 нед. проводят контрольные исследования мочи и / или кала на наличие яиц шистосом; исследование проводят троекратно с интервалом 2 недели. При необходимости празиквантел назначают повторно. Оперативное лечение – при осложнениях (стенозах мочеточника). Прогноз благоприятный при своевременной специфической терапии.

Эхинококкоз – гельминтоз из группы цестодозов, характеризующийся образованием в печени, лёгких или других органах и тканях паразитарных кист. Однокамерный эхинококкоз, вызванный *Echinococcus granulosus* во многом напоминает и часто объединяется в литературе с альвеококкозом (многокамерный эхинококкоз), возбудителем которого является *Echinococcus multilocularis*. Вначале (в течение иногда нескольких лет) никаких клинических проявлений обычно нет, эхинококковая киста (полость, содержащая яйца паразита) обнаруживается во время проведения профилактического обследования при рентгенологическом или ультразвуковом исследовании, а также во время операции. При увеличении кисты появляются симптомы, связанные со сдавлением близлежащих органов и тканей. Чаще всего эхинококковые кисты развиваются в печени, легких, головном мозге. Течение болезни медленное.

Эхинококкоз головного мозга встречается редко. Вокруг паразита формируется соединительнотканевая капсула, окружённая валом из воспалительно-изменённой ткани мозга. Обнаруживаются очаги размягчения и кровоизлияний. Воспалительные изменения имеются и в оболочках в области пузыря. Проявления паразитирования в мозге складываются из гипертензионного синдрома и очаговых симптомов. В первый входят головные боли, головокружение, рвота, застойные диски зрительных нервов, общие эпилептические припадки. Характер очаговых симптомов зависит от локализации эхинококка. Наиболее часто возникают корковые эпилептические припадки с последующим развитием пареза в тех конечностях, в которых были судороги. Возникают психические расстройства: бред, депрессия, слабоумие. В цереброспинальной жидкости обнаруживается небольшой плеоцитоз с наличием эозинофилов, небольшое повышение уровня белка, иногда – отдельные части пузыря, янтарная кислота, плеоцитоз в этой жидкости может и отсутствовать. Течение болезни неуклонно прогрессирующее с нарастанием очаговых симптомов и повышением внутричерепного давления. Дифференциальный диагноз проводят с опухолями мозга.

Эхинококкоз желчевыводящих путей. Чаще всего встречается эхинококкоз желчного пузыря. Наружные желчные протоки вовлекаются в процесс вторично. Прорыв кисты в желчные протоки сопровождается присту-

пом печеночной колики, тошно- той, рвотой, желтухой, ахоличным стулом, обострением холангита с высокой лихорадкой и ознобом. Нередко наблюдается закупорка желчных протоков, протекающая с явлениями холангита и холецистита.

Эхинококкоз костей встречается очень редко. Паразитарная киста растёт в костномозговой полости, приводя к эрозиям кости и патологическим переломам в месте внедрения эхинококка.

Эхинококкоз легкого характеризуется развитием кисты. Лёгкие как мишень паразита встречаются в 20-30% случаях эхиноккоза (рис. 14). По мере роста кисты и сдавлении ею окружающих тканей, возникает боль в груди, кашель (вначале сухой, затем с мокротой, иногда с кровью), одышка. При больших кистах возможна деформация грудной клетки, выбухание межреберных промежутков. Эхинококковая киста может осложняться перифокальным воспалением лёгочной ткани, сухим или экссудативным плевритом. Возможно нагноение кисты, прорыв её в бронх или в плевральную полость. Прорыв кисты в бронх сопровождается приступообразным кашлем с большим количеством светлой мокроты, содержащей примесь крови, чувством нехватки воздуха, цианозом. В случае прорыва кисты в плевральную полость появляются острая боль в груди, озноб, повышение температуры тела, иногда развивается анафилактический шок. В плевральной полости определяется жидкость.

Эхинококкоз печени встречается часто (50-70% случаях эхиноккоза). Онкосферы из кишечной стенки с кровотоком портальной системы заносятся в печень, где большинство оседает в мелких капиллярах. Эхинококковые кисты медленно прогрессивно ростут и прорываются в паренхиму печени, жёлчные протоки или свободную брюшную полость. Кисты располагаются в правой доле. Наиболее ранний симптом: чувство тяжести и боли в эпигастрии и области правого подреберья. Нагноение пузыря приводит к развитию клинической картины абсцесса печени. При вскрытии абсцесса возможны гнойный плеврит или перитонит. Прорыв абсцесса в жёлчные протоки – причина гнойного холангита. Разрыв неинфицированного пузыря сопровождает комплекс аллергических реакций, вплоть до развития анафилактического шока.

Эхинококкоз почки. Личинка (гидатида) заносится в почку в основном током артериальной крови и развивается главным образом в корковом веществе, образуя эхинококковую кисту. Левая почка поражается чаще. Различают закрытую кисту с неповрежденной стенкой, псевдозакрытую кисту, пролабирующую в почечную чашечку и омываемую мочой, и открытую кисту, сообщающуюся с чашечно-лоханочной системой, следствием чего может быть эхинококкурия. Происходят смещение почки, деформация и расширение почечных чашечек и лоханки, атрофия почечной паренхимы. Паразит может погибнуть и подвергнуться обызвествлению. В результате паразитирования вначале появляются интоксикация, лёгкое недомогание, утомляемость, слабость, снижение аппетита, потеря в весе. Затем медленный рост опухолевидного образования в подреберье, тупая

постоянная боль в подреберье или поясничной области, почечная колика, субфебрильная (иногда фебрильная) температура, в некоторых случаях кожный зуд. Отхождение с мочой дочерних эхинококковых пузырей обычно сопровождается почечной коликой, гематурией, иногда обострением пиелонефрита, дизурией, задержкой мочи, при прорыве нагноившейся кисты – лейкоцитурией. Кисты нижнего сегмента почки пальпируются в виде округлых опухолей в подреберье. Из-за воспаления и спаяния с окружающими тканями нарушается подвижность почки. Киста гладкая или бугристая на ощупь, плотной, реже эластичной консистенции. Симптом Пастернацкого может быть положительным при присоединении воспалительного процесса или нарушении оттока из ранее открытой кисты. Изменения мочи при закрытой форме эхинококкоза почки наблюдаются редко; возможны лейкоцитурия, гематурия, иногда вследствие токсического действия паразита на почку – протеинурия, цилиндрурия. При открытой форме пиурия встречается в 60%, гематурия – в 20% случаев; моча мутная, с хлопьями, обрывками некротизированной ткани. При цистоскопии определяются неспецифические изменения слизистой оболочки мочевого пузыря, иногда (при эхинококкурии) видны рождающиеся или свободно плавающие дочерние пузыри. При гибели и обызвествлении дочерних пузырей, киста выявляется в виде гомогенного или перистого округлого образования.

Эхинококкоз селезенки характеризуется увлечением селезёнки за счёт роста кист, которые могут быть множественными и локализоваться в различных областях селезенки. Пораженная часть селезенки плотноэластической консистенции, темно-вишнёвого цвета. Капсула селезёнки утолщена. При множественных кистах селезёнка бугристая, ткань её атрофируется, и селезёнка представлена в виде мешка («эхинококковый мешок»), наполненного дочерними пузырьками. Стенки кисты состоят из соединительной ткани с явлениями петрификации, гиалиноза. На границе с кистой паренхима селезенки сдавлена, вены расширены, артерии склерозированы. Отмечается склероз пульпы с очагами кровоизлияния и некроза. Возможен разрыв пузыря эхинококка и обсеменение дочерними сколексами брюшной полости.

Эхинококкоз сердца выявляются в 0,2-2% случаев эхинококкоза. Характерен у лиц старше 20 лет, хотя описаны случаи и у детей. Паразиты обычно достигают сердца через коронарный кровоток. Они растут медленно в тканях миокарда и кисты образуются в сроки 1-5 лет. При эхинококкозе сердца наиболее часто поражается миокард левого желудочка. Кисты реже обнаруживаются в правом желудочке, а при такой локализации обычно располагаются в межжелудочковой перегородке и крайне редко, в свободной стенке правого желудочка. Очень редко кисты локализуются в перикарде, левом предсердии и правом предсердии. Перикистозный рост живых кист может определять возникновение таких осложнений, как прорыв кист в полости сердца или перикарда, сдавление коронарных сосудов с развитием ишемии миокарда, нарушением проводимости сердца, обструк-

ция выносящих трактов желу- дочков и эмболия легочных артерий. Возможно нагноение кисты. Отмечаются боли в грудной клетке и признаки ишемии миокарда. Компрессия коронарных артерий кистами может стать причиной инфаркта миокарда. У трети больных основным клиническим проявлением является сердечная недостаточность. Болезнь может проявляться нарушениями ритма сердца, включая желудочковую тахикардию. Нарушения ритма и проводимости особенно часто возникают при вовлечении межжелудочковой перегородки. Описано развитие полной и неполной блокады ножек пучка Гиса, полной поперечной блокады сердца. При обструкции выносящего тракта желудочков могут отмечаться синкопальные состояния. Разрыв кист нередко приводит к внезапной смерти. Разрыв кист, расположенных в левом желудочке, может приводить к острой артериальной эмболии, разрыв кисты, расположенной в левом желудочке, к расслоению его свободной стенки. При разрыве кист, расположенных в правых отделах сердца, нередко развивается эмболия легочных артерий, которая может сопровождаться кашлем, плевральными болями, кровохарканьем и лихорадкой. Постэмболическая легочная гипертензия иногда настолько выражена, что оперативное лечение не предотвращает смерти.

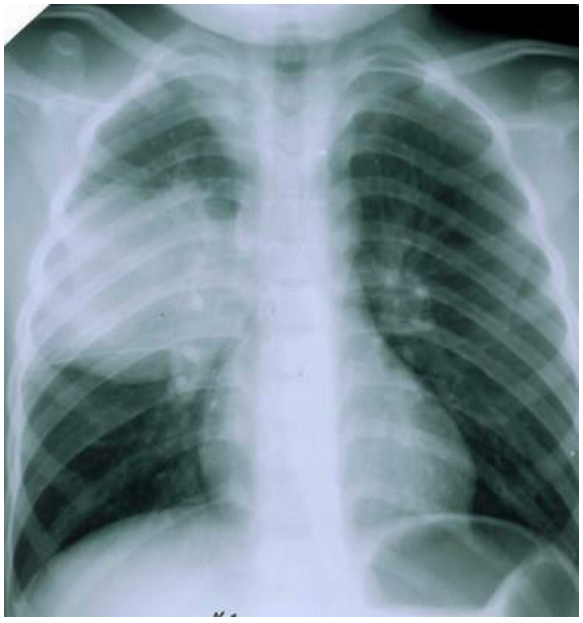

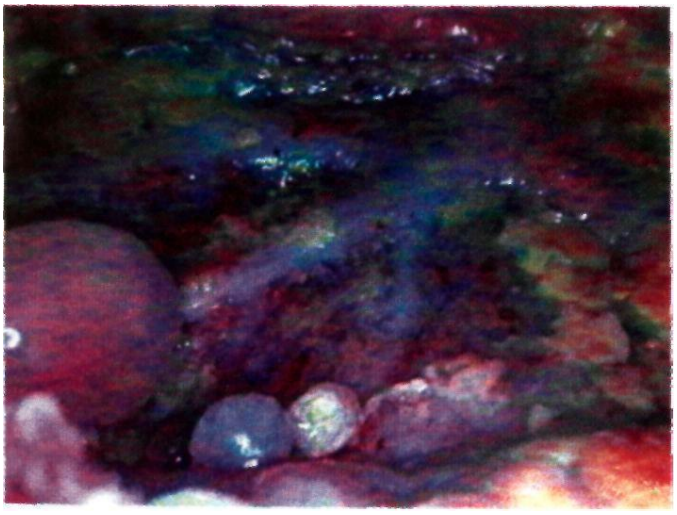

Рис.14. *Эхинококкоз правого легкого*

Эхинококкоз спинного мозга характеризуется непродолжительной скрытой стадией. Киста, достигнув незначительных размеров, вызывает сдавление спинного мозга, двигательные и чувствительные расстройства (парезы и параличи конечностей, расстройства функции тазовых органов и др.). Эхинококкоз спинного мозга может быть первичным (при гематогенной инвазии паразита в мелкие сосуды зубчатого вещества тел позвонков и спинного мозга) и вторичным (при внедрении из соседних образований или разрыве кисты с вторичным обсеменением структур позвоночного ка-

нала, эпидуральной клетчатки). При локализации паразита только в телах позвонков заболевание длительное время протекает бессимптомно. Клинические симптомы резко меняются с увеличением размеров пораженного паразитом тела позвонка, его дужки и сдавления оболочек и вещества спинного мозга. Появляются боли в руках, ногах, опоясывающие боли в груди. Резкие движения, кашель, натуживание усиливают боли. Прогресс процесса ведёт к ограничению подвижности позвоночника, формированию кифоза, кифосколиоза. Перкуссия остистых отростков позвоночника болезненна на уровне локализации эхинококка. Соответственно этому уровню утолщаются в виде валика прямые мышцы спины. Нарастающее сдавление спинного мозга вызывает развитие спастического парапареза, синдрома Броун-Секара.

В крови при всех вариантах локализации эхинококка выявляется эозинофилия от 20 до 70%. Диагноз основывается на данных эпидемиологического анамнеза, клинико-рентгенологических признаках, положительных результатах аллергологических (реакция Кацони) и серологических проб, обнаружении сколексов эхинококка в мокроте (при прорыве кисты в бронх) или в плевральной жидкости (при прорыве кисты в плевральную полость). Используют серологические методы диагностики на обнаружение антител к эхинококку классов IgG.

Извлечение эхинококка возможно только оперативным путём. Существует два метода операции: 1) радикальная эхинококкэктомия, то есть полное удаление эхинококковой кисты; 2) вскрытие кисты с удалением жидкости, всех гидатид и оболочки с зашиванием образовавшейся полости наглухо.

Стронгилоидоз – заболевание человека, вызываемое кишечной угрицей (*Strongyloides stercoralis*) (рис. 15). Самец длиной 0,7 мм, шириной 0,04-0,06 мм. На загнутом хвостовом конце тела имеется две спикулы и рулек. Самка длиной 2,2 мм, шириной 0,03—0,7 мм. Яйца прозрачные, овальной формы, размером 0,05 х 0,03 мм. Жизненный цикл протекает со сменой свободноживущего и паразитирующего поколений. Старое название заболевания «кохинхинская диарея» происходит от острого диарейно- го заболевания у солдат в 1876 г. в Индокитае при заражении стронгалоидозом. Попадая в кишечник, самка возбудителя стронгилоидоза откладывает яйца, из них развиваются личинки, которые внедряются в кровеносные сосуды, сердце, легочные артерии, альвеолы, бронхи, трахею, глотку, откуда снова попадают в кишечник и завершают свое развитие, превращаясь в половозрелые формы. В кишечнике взрослые особи живут 5-6 лет. Паразитическое поколение – самки и самцы – локализуются в двенадцатиперстной кишке, а при массивной инвазии – во всей тонкой кишке и пилорическом отделе желудка. Оплодотворенная самка откладывает яйца в слизистую оболочку кишки до 50 штук в сутки, из которых образуются рабдитовидные (неинвазионные) личинки, они выделяются во внешнюю среду, где проходят дальнейшее развитие. Попавшие в почву рабдитовидные личинки созревают и превращаются в раздельнополых червей. Сво-

бодноживущие в почве оплодо- творенные самки откладывают яйца, из которых выходят рабдитовидные личинки. Часть из них превращается в инвазионные – филяриевидные, другие – вновь дифференцируются в половозрелых червей. Рабдитовидные личинки могут превращаться в филяриевидные не только в почве, но и в кишечнике хозяина, что обеспечивает аутоинвазию. Это происходит при снижении функции иммунной системы, а также при условиях, создающих возможность личинкам задержаться в просвете кишки более 24 ч (запоры).

Стронгилоидоз распространен во влажных тропиках и субтропиках, в меньшей степени в зоне умеренного климата. Встречается на Кавказе – в Абхазии, Аджарии и Азербайджане, на западе Украины, в Краснодарском, Ставропольском краях, Ростовской области, в Приамурье.

В ранней миграционной стадии (до 10 суток) стронгилоидоза возникает лихорадка, кожный зуд, крапивница или папулезные высыпания, местные отеки, в легких появляются эозинофильные инфильтраты, миалгии, артралгии, лейкоцитоз, гиперэозинофилия (20-80%), повышение СОЭ. Кожные проявления: розово-красноватого цвета, удлиненной, овальной формы волдыри возвышаются над поверхностью кожи, меняют форму, сопровождаются сильным зудом и «ползут» за расчесом, в результате чего образуются линейной формы высыпания, которые чаще всего локализуются на животе, ягодицах, спине, пояснице, груди, бедрах. Сыпь держится от нескольких часов до 2 - 3 суток и исчезает, не оставляя следов. Следы могут быть только при сильных повреждениях кожи во время расчёсов. Высыпания, как правило, повторяются от нескольких раз в месяц, до нескольких раз в год и реже без определённой цикличности. В большинстве случаев крапивница сопровождается высокой эозинофилией. В этот период больные жалуются на быструю утомляемость, слабость, головокружения, головные боли, раздражительность нередко возникают явления бронхита с астматоидным компонентом, пневмонии, приступы удушья. Рентгенологически обнаруживают летучие инфильтраты в легких, пневмонические очаги. Через 2-3 недели после начала болезни появляются боли в животе и диспепсические явления - нарушение аппетита, тошнота, реже рвота, жидкий стул, иногда с примесью крови, тенезмы, симптомы, напоминающие гастроэнтерит, дизентерию. В некоторых случаях отмечается гепатомегалия с желтушностью кожи и склер. Нередко симптомы ранней фазы стронгилоидоза бывают слабо выражены, а в ряде случаев, инвазия проходит под другим диагнозом. Постепенно острота клинических проявлений сглаживается, заболевание переходит в хроническую, позднюю фазу болезни, принимает затяжное течение.

Наиболее характерными для стронгилоидоза являются дуоденожелчнопузырная или желчно-печеночная, желудочно-кишечная, нервно-аллергическая или аллерго-токсическая и смешанная формы болезни. Для дуодено-желчнопузырной формы характерно медленное монотонное течение. Основным её проявлением является разной мере выраженный болевой синдром с функциональным и органическими поражениями желчного пу-

зыря, дискинетическими рас- стройствами, установленными результатами холецистографии (деформации тени желчного пузыря, нарушении смещаемости и подвижности и др.). Больные жалуются на горечь во рту, отрыжку горечью, потерю аппетита, боли в правом подреберье, периодически возникающие тошноту и рвоту.

Ведущими симптомами у больных желудочно-кишечной формой стронгилоидоза являются диспепсические явления и расстройства стула, выражающиеся в чередовании поносов с запорами с частотой стула 3-4 и более раз в сутки. Стул водянистый, иногда с примесью слизи и крови. При объективном обследовании у больных определяется обложенный язык, болезненность при пальпации различных отделов живота. Нередко регистрируются симптомы гипоацидного гастрита, энтерита, энтероколита. У некоторых больных проявляются симптомы язвенной болезни двенадцатиперстной кишки, желудка.

Основными проявлениями нервно-аллергической формы является крапивница, сопровождающаяся резким зудом кожи, и эонозофилия. Характер высыпаний может быть различным, но типично для стронгилоидоза, что элементы высыпаний возвышаются над поверхностью кожи, чаще располагаются в местах сжатия кожи одеждой (поясом, лифом, ремнем), локализуются преимущественно на коже живота, спины, ягодиц, бедер. Они «ползут» за расчесом, нередко принимают «линейный» характер - «линейная крапивница». Высыпания держатся 12 - 48 часов, реже дольше и исчезают бесследно. При этом наблюдаются функциональные расстройства нервной системы, астено-невротический синдром. Больные подавлены, они жалуются на общую слабость, головные боли, головокружения, расстройство сна, повышенную раздражительность, слезливость, потливость. Могут наблюдаться синдром Миньера, обморочные состояния и др. симптомы [37].

Smith описал стронгилоидоз кожи с локализацией в области ягодиц, клинически сходный с центробежной кольцевидной эритемой. Стронгилоидоз кожи могут вызывать как стронгиляты крупного рогатого скота (strongyloididae spp.), так и стронгиляты, свойственные человеку, например *Strongiloides stercoralis.*

Зарегистрирована легочная форма стронгилоидоза, иногда с астматическим компонентом, когда основная патология связана с преимущественным поражением органов дыхательной системы.

Из осложнений наиболее часто наблюдаются язвенные поражения кишечника, перфоративный перитонит, некротический панкреатит, кишечные кровотечения, миокардит, менингоэнцефалит, астенический синдром, кахексия.

Диагноз устанавливают на основании клинической картины болезни, выявления эозинофилии крови и данных эпидемиологического анамнеза. Диагноз подтверждает обнаружение рабдитовидных личинок гельминта в дуоденальном содержимом и фекалиях, которые исследуются непосредственно после дефекации методом Бермана. На узкий конец стеклянной

воронки надевают резиновую трубку с зажимом и укрепляют ее на металлическом штативе. В воронку помещают металлическую сетку, на которой находится 5-10 г фекалий. Приподняв сетку, заполняют воронку подогретой до 40-45° водой так, чтобы нижняя часть сетки с фекалиями была погружена в воду. Личинки из фекалий активно переходят в теплую воду и скапливаются в нижней части резиновой трубки, надетой на воронку. Через 4 ч зажим на трубке открывают и спускают жидкость в 1-2 центрифужные пробирки. После центрифугирования в течение 2-3 мин надосадочную жидкость быстро сливают, а осадок переносят на предметное стекло и исследуют под микроскопом.

Наиболее простой метод выявления личинок стронгилоид в фекалиях, который можно использовать при массовых обследованиях в очагах инвазии, предложен Е.С. Шульманом, В.Г. Супрягой, Г.Л. Плющевой и др. Фекалии (5 г) собирают в стаканчик и заливают обычной (водопроводной) водой комнатной температуры (10-15 мл). Через 20 мин воду сливают в чашку Петри и исследуют под микроскопом. При подозрении на строигилоидоз, в случае отрицательного результата однократного исследования, необходимо проводить повторные анализы с промежутками в 5-7 дней, сочетая их с исследованиями дуоденального содержимого и желчи.

Дуоденальное содержимое и желчь (порции А, В, С) получают обычным путем с помощью зондирования. Из исследуемой жидкости сначала выбирают и просматривают под микроскопом плавающие в ней хлопья, а затем смешивают ее с равным количеством этилового эфира. Смесь тщательно взбалтывают и центрифугируют 10-15 мин при 1500 об/мин. Надосадочную жидкость сливают, а весь осадок исследуют под микроскопом.

Для лечения стронгилоидоза используют: 1. албендазол в суточной дозе 400 – 800 мг в 1-2 приема с течение 3 дней, до 5 суток; 2. ивермектин внутрь до еды 200 мкг/кг/сут в 1 прием 1 – 2 дня; 3. карбендацим внутрь 10 мг/кг/сут 3 – 5 сут; мебендазол 10 мг/кг/сут в 3 приема 3 – 5 сут. Противопаразитарное лечение проводят на фоне десенсибилизирующих препаратов, при этом не рекомендуется использовать глюкокортикоиды.

Аскаридоз это глистное заболевание человека и свиней, вызываемое паразитированием в организме круглых червей (нематод) аскарид (рис. 16). Аскаридоз широко распространён по всему земному шару, кроме районов пустынь и зоны вечной мерзлоты. Основным источником заражения является почва, загрязнённая человеческими испражнениями. Яйца аскарид передаются через грязные руки, немытые овощи, фрукты, ягоды и т. д., их механически переносят мухи. В заболевании различают 2 фазы: раннюю (миграция личинок) и более позднюю - кишечную (паразитирование аскарид в кишечнике). В первой фазе наблюдаются изменения со стороны лёгких и печени; появляется кашель, иногда могут развиться бронхит, пневмония, крапивница; во второй фазе аскаридоза чаще всего возникают расстройства со стороны желудочно-кишечного тракта, головные боли, раздражительность, беспокойный сон, понижение умственной и физической

деятельности. Аскариды могут вызвать непроходимость кишечника и ряд других осложнений. Диагноз аскаридоза подтверждается обнаружением яиц аскарид в кале больного. Для лечения аскаридоза используют пирантел, альбендазол, мебендазол, медамин.

Рис.15. *Strongyloides stercoralis (кишечная угрица)*

Рис. 16. *Аскарида*

Трихинеллёзы – группа инвазий, вызываемых нематодами рода *Trichinella*. До 70-х годов считалось, что этот род представлен одним видом – *T. Spiralis* (рис. 17), но теперь выдвинуты веские доказательства в пользу того, что это комплекс близких в морфологическом отношении видов: *T. spiralis, T. nativa, T. pseudospiralis.* Трихинеллы – мелкие живородящие нематоды. Размеры самки 2 - 4 мм, самца – 1 - 2 мм. Развитие трихинелл разных видов и у разных животных происходит однотипно и включает фазы: кишечную, миграционную и мышечную.

Кишечная фаза. Заражение происходит при поедании мяса, содержащего инкапсулированные личинки трихинелл. В процессе пищеварения в желудке и двенадцатиперстной кишке капсулы разрушаются, что занимает примерно 1 час. Юные трихинеллы, находясь в просвете двенадцатиперстной кишки, созревают в течение 3–4 суток, после чего самки начинают отрождать личинок размером 100–110 мкм. Процесс отрождения длится от 10 до 45 дней, и после его окончания гельминты вскоре погибают. Срок жизни кишечной стадии — до 42–56 дней. Всего самка рождает до 2100 личинок.

Миграционная фаза. Личинки проникают в лимфатические щели; по лимфатическим путям через грудной проток попадают в ток крови и разносятся по всему организму. Миграция личинок начинается примерно на 6 день от момента заражения.

Мышечная фаза. Оседание личинок происходит в поперечнополосатых мышцах. Первые, пока еще немногочисленные личинки появляются

там уже на 6–7 день. Они распределяются неравномерно, предпочитая мимическую, дыхательную, жевательную мускулатуру, диафрагму, сгибатели конечностей. Осев в мышцах, личинки увеличиваются в размерах примерно в 10 раз и к 17–18 дню становятся способны заражать следующего хозяина. При этом они свиваются в спираль (за исключением *T. pseudospiralis*). К 3–4 неделе вокруг личинок формируются капсулы, в которых те сохраняют жизнеспособность годами. У *T. spiralis* капсулы имеют форму лимона, у *T. nativa* и *T. nelsoni* они более округлы. Капсулы не формируются вокруг личинок *T. pseudospiralis.*

Возникновение клинических проявлений трихинеллёза и их тяжесть определяются количеством поступающих личинок, уровнем неспецифической резистентности и специфического иммунитета у инвазированного, а также особенностями вида возбудителя. Известно, что у человека при одной и той же дозе заражения инвазия *T. spiralis* протекает легче, чем инвазия *T. nativa.* В течение первых двух недель после заражения патогенез инвазии определяется ферментативным и токсическим воздействием метаболитов кишечных стадий трихинелл. Метаболиты зрелых трихинелл обладают иммуносупрессивным действием, в результате которого подавляется воспалительная реакция, что позволяет личинкам беспрепятственно мигрировать по кровеносному руслу. К концу 2 недели, на 3 неделе в организме инвазированного накапливается достаточно высокий уровень специфических антител, иммуносупрессивная активность трихинелл ослабевает и возникают аллергические реакции немедленного типа. В этот период и наблюдаются основные клинические проявления. Вследствие бурной воспалительной реакции в стенке кишки кишечные трихинеллы гибнут. В мускулатуре вокруг личинок развиваются массивные круглоклеточные инфильтраты, на базе которых формируются фиброзные капсулы. При этом поступление метаболитов личинок трихинелл прекращается и общие аллергические реакции снижаются. Постепенно в капсулах откладывается известь, но личинка может оставаться вполне жизнеспособной и в обызвествленной капсуле. При очень тяжелом течении развиваются иммунопатологические реакции, приводящие к диффузно-очаговому миокардиту, пневмонии, менингоэнцефалиту. При трихинеллёзе известны случаи эозинофильных пневмоний и миокардитов злокачественного течения по типу поражений при системном эозинофильном васкулите.

По течению выделяют формы: стертую, легкую, средней тяжести и тяжелую. Инкубационный период при трихинеллёзе тем короче, чем выше интенсивность инвазии и, соответственно, чем более выражены симптомы. Средняя продолжительность инкубации при тяжелом течении составляет 7,4 дня, при среднетяжелом - 15,9, при легком - 21 и при абортивном - 39 дней. В редких случаях, при сверхинтенсивной инвазии и злокачественном течении инкубационный период сокращается до 1–3 дней. Основными клиническими проявлениями трихинеллёза, общими для всех его форм является лихорадка, отёки, мышечные боли, эозинофилия. Лихорадка ремиттирующего типа появляется с первых дней болезни и сохраняется в тече-

ние 2–3 недель, иногда до 3 ме- сяцев. В конце лихорадочного периода может длительное время сохраняться субфебрильная температура. Отёк век и всего лица настолько характерен для трихинеллёза, что в народе болезнь получила название “одутловатка”. Отёк может распространяться на шею, туловище, конечности. Мышечные боли возникают через 1–3 дня после появления отёков и являются также одним из характернейших симптомов. Чаще отмечаются боли в мышцах глазных яблок, жевательных, икроножных мышцах, сгибателях конечностей.

Эозинофилия – один из важнейших признаков трихинеллёза, закономерно появляющихся уже с первых дней болезни. Она постепенно повышается, достигая максимума на 3 (при среднетяжёлом и тяжёлом течении) или на 4 неделе (при лёгком течении). Чаще всего эозинофилия бывает в пределах от 20 до 45%, сочетаясь с умеренным лейкоцитозом (10–20×10^9/л). При легком течении болезни уровень эозинофилов приходит к норме к 5 неделе, но при более тяжёлом течении после резкого снижения на 5 неделе обычно бывает вторая волна эозинофилии. Далее уровень эозинофилов нормализуется к 2–3, реже к 4–5 месяцу. Отмечается зависимость между уровнем эозинофилии и выраженностью других клинических проявлений трихинеллёза. Так, Н.Н. Озерецковская (1985) при стертом течении наблюдала эозинофилию до 7–12 % при нормальном содержании лейкоцитов; при легких формах – 10 - 20%, при формах средней тяжести - от 20 до 40 % на фоне лейкоцитоза до 10 – 12×10^9/л. При тяжёлом течении эозинофилия обычно не превышает 25–40%. По мере развития органных поражений уровень эозинофилии в крови снижается при одновременном нарастании лейкоцитоза за счет нейтрофилеза. Падение уровня эозинофилии ниже 10–15 % при тяжелом течении болезни является неблагоприятным признаком. При выздоровлении от тяжелого трихинеллёза уровень эозинофилов в крови повышается, достигая 25–30% в периоде реконвалесценции, на 9–12 неделе после заражения. [16].

При стёртом течении болезнь продолжается около недели и сопровождается кратковременным субфебрилитетом, лёгкой миалгией, пастозностью лица, умеренной эозинофилией (7–10 %) на фоне нормального уровня лейкоцитов. Лёгкая форма трихинеллёза протекает с высокой, до 38–39°С температурой, лихорадкой, которая сохраняется в течение недели. Отёк лица и миалгия более выражены, чем при стёртом течении, эозинофилия достигает 10–20%. Эта форма трихинеллёза может закончиться без лечения в течение двух недель. [16].

Картина среднетяжёлого трихинеллёза ярче. Заболевание начинается с лихорадки перемежающегося типа, температура быстро повышается до 38–40 °С с последующим постепенным снижением в течение двух недель до субфебрильных значений. В этот период резко выражены мышечный и отечный синдромы. Больные жалуются на боли в мышцах, в основном затылка, конечностей. Одновременно с отёком лица развивается конъюнктивит. Нередко во время лихорадки появляются боли в животе, сопровождающиеся послаблением стула до 1–2 раз в сутки, тошнота, рвота. На коже

появляются высыпания типа крапивницы. Развивается лёгочный синдром с катаральными явлениями в верхних дыхательных путях, иногда с летучими эозинофильными или «блуждающими» сосудистыми пневмониями, с атипичными явлениями и вовлечением плевры. При этом наблюдается снижение артериального давления, учащение пульса и приглушение тонов сердца. На ЭКГ появляются умеренные изменения дистрофического характера. Эозинофилия достигает 30–40 % при лейкоцитозе 10–12×10^9/л. У детей при среднетяжёлом течении болезни возникают боли при глотании, увеличиваются глоточные миндалины, шейные лимфоузлы, иногда развиваются лимфаденопатия, увеличивается селезенка. Изменений со стороны печени и почек как у взрослых, так и детей не наблюдается. Без специфической терапии продолжительность течения трихинеллёза средней тяжести составляет 2,5 – 3 недели. [16].

Трихинеллёз тяжёлого течения отличается нетипичностью клиники и наличием органных поражений. Температура повышается постепенно, иногда в течение 2–4 недель, достигая 39–40 °С. На этом фоне нарастают мышечные боли и отёки. Отёк начинается в большинстве случаев с лица, постепенно переходя на область шеи, туловища, конечностей и первоначально носит аллергический и гипопротеинемичекий характер. Отёк рыхлой соединительной ткани нередко приводит к хемозу, диплопии, экзофтальму, а отек оболочек и паренхимы мозга – к функциональным нарушениям ЦНС, проявляющимся возбуждением, бессонницей, галлюцинациями. Мышечные боли принимают генерализованный характер, могут развиваться контрактуры. По мере развития сердечно-сосудистой недостаточности присоединяются и гемодинамические расстройства. Для тяжёлого трихинеллёза характерны эритематозно-папулёзные, иногда геморрагические высыпания на туловище, внутренней поверхности конечностей. Абдоминальный синдром развивается с первых дней болезни и характеризуется разлитыми болями в животе, тошнотой, рвотой, редко поносами со слизью и кровью. У большинства больных стул оформленный. Приступы болей сопровождаются высокой эозинофилией до 80–90 % и лейкоцитозом до 30–40×10^9/л. Гепатиты при трихинеллёзе аллергической природы протекают доброкачественно. Нарушение функции почек проявляется умеренной протеинурией и цилииндрурией. При тяжелом трихинеллёзе развиваются осложнения. На 1–2 неделе могут возникнуть язвенно-некротические поражения желудка и тонкого кишечника с последующей перфорацией и кровотечением. На 3 - 4 неделе – миокардит, пневмонит, морфологичекой основой которых являются распространенные васкулиты аллергического характера. Трихинеллёзный миокардит сопровождается тахикардией, снижением артериального давления, приступами аритмии. Пневомонит проявляется выраженной одышкой, цианозом, мучительным кашлем со скудным отделением слизистой мокроты, иногда с астматическим синдромом. Эти осложнения обычно и являются причиной смерти. Третьей по частоте причиной смерти является поражение ЦНС (менингоэнцефалит или энцефаломиелит). [16].

Трихинеллёз можно запо- дозрить на основании клинических симптомов (лихорадка, отек лица, миалгии, эозинофилия) и эпидемиологического анамнеза (указание на употребление в пищу свинины, мяса медведя, кабана или других диких животных). Важным косвенным доказательством является находка трихинелл в сохранившемся мясе. Для подтверждения диагноза при необходимости делают биопсию дельтовидной или икроножной мышцы. Широко используют иммуноферментный анализ (ИФА) по определению антител к трихинеллёзным антигенам, который является наиболее чувствительным и специфичным методом. Специфические антитела появляются через 14–15 дней после заражения и достигают максимума на 4–12 неделе. Диагностический титр в ИФА – 1:200. У лиц с подозрением на трихинеллёз при слабо положительном или отрицательногм результате рекомендуется повторить исследование в ИФА через 10–14 дней. При заражении «диким штаммом» в некоторых случаях ИФА будет положительный только на 4–7 неделе. У переболевших трихинеллёзом людей антитела сохраняются долго, более двух лет. Дифференцировать трихинеллёз необходимо от тифо-паратифозных инфекций, ОРЗ, кори, краснухи, острой стадии других гельминтозов. В отличие от указанных болезней, трихинеллёзу присущи постепенно нарастающая эозинофилия при нормальной СОЭ, отеки, мышечные боли, характерный эпидемиологический анамнез.

Специфическое лечение проводят вермоксом (мебендазолом) и альбендазолом, которые оказывают губительное действие на кишечных трихинелл, развивающихся и инкапсулированных личинок. Эти препараты наиболее активны в отношении вышедших из капсул личинок и эмбрионов в матке оплодотворенных самок, поэтому наибольший эффект наблюдается в первые две недели после заражения. Вермокс дают по 10 мг/кг/сут 3 раза в день в течение 14 дней, альбендазол – по 400 мг 2 раза в день в течение 14 дней. Одновременно назначают антигистаминные препараты. Кортикостероиды показаны при миокардите, пневмоните (большие дозы, но короткие курсы). Их назначение при легком течении болезни не оправдано, так как они способствуют повышению репродуктивной активности самок паразитов и замедляют процесс инкапсуляции. Выписывают пациентов после восстановления двигательной способности, нормализации ЭКГ и функций внутренних органов, под наблюдение инфекциониста с рекомендацией ограничения физических нагрузок (после тяжелого трихинеллёза). Мышечные боли могут сохраняться в течение 2 – 6 месяцев. Иногда при интенсивной инвазии и недостаточном лечении антигельминтными препаратами через 1–2 недели после окончания острых проявлений возникают рецидивы, связанные с возобновлением репродуктивной активности самок, оставшихся в кишечнике.

Лямблиоз – заболевание, вызываемое простейшими - лямблиями (рис. 18), паразитирующими в тонкой кишке и в желчном пузыре. Лямблии существуют в двух формах: подвижной (вегетативной) и неподвижной (форма цисты). Подвижная форма лямблий имеет 4 пары жгутиков и при-

сасывательный диск, с помощью которого она прикрепляется к слизистой оболочке тонкой кишки. Заражение происходит при употреблении загрязненных цистами продуктов питания (особенно не подвергающихся термической обработке – фрукты, овощи, ягоды) и воды, а также через загрязненные цистами руки и предметы обихода. Попав в желудочно-кишечный тракт здорового человека, лямблии размножаются в тонкой кишке, иногда в больших количествах, и вызывают раздражение слизистой оболочки. Появляются боли в верхней части живота или в области пупка, отмечается вздутие живота, урчание, тошнота. Могут быть запоры, сменяющиеся поносами. Проникая из тонкой кишки в толстую (где условия для них неблагоприятны), лямблии теряют свою подвижность и превращаются в цисты. Цисты выделяются из организма больного лямблиозом с испражнениями. Цисты хорошо сохраняются в окружающей среде: в почве способны выживать до 3 недель, а в воде до 5 недель. Чаще болеют лямблиозом дети (особенно часто от 1 года до 4 лет). Иногда болезнь протекает без выраженных проявлений и обнаруживается, как правило, после какого-либо другого перенесенного заболевания. Многообразие клинических проявлений лямблиоза и отсутствие патогномоничных симптомов требуют обязательного лабораторного подтверждения диагноза. Материалом для исследований служат фекалии и дуоденальное содержимое. В дуоденальном содержимом обнаруживаются только трофозоиты лямблий, в оформленных фекалиях - только цисты, в жидких и полуоформленных испражнениях - трофозоиты и цисты. Для лечения используются метронидазол, тинидазол, орнидазол, ниморазол, нифурател.

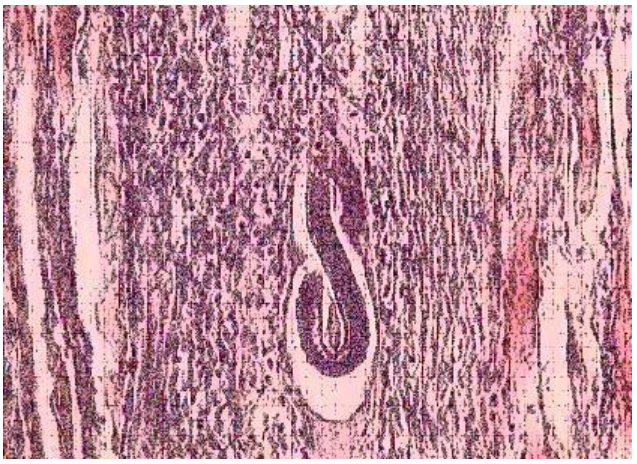

Рис 17. *Trichinella spiralis*

Рис. 18. *Лямблия*

Трихоцефалёз – глистное заболевание человека и животных из группы нематодозов. У человека вызывается паразитированием власоглава человеческого (*Trichuris trichiura, Trichocephalus trichiurus*) (рис. 19). Власоглавы – тонкие нематоды, передний конец тела которых, составляющий примерно 2/3 длины, нитевидно вытянут, а задний - короткий и толстый, У самок задний конец в виде саблевидно изогнутой дуги, у самца; спирале-

видно закручен. Длина самца 3 - 4,5 см, самки - 3,5 - 5,5 см. Тело гельминта белого или серовато-красноватого цвета, кутикула поперечно исчерчена.

Трихоцефалез, как и аскаридоз – природноэндемическая инвазия, геогельминтоз. Единственным источником инвазии является человек. Главными факторами передачи возбудителя являются овощи, ягоды, столовая зелень, употребляемые человеком без термической обработки. Заражение может произойти и через загрязненные почвой руки. Наиболее благоприятные условия для развития яиц создаются в почве при температуре от +26°С до +30°С, относительной влажности воздуха близкой к 100%, влажности почвы 18 - 22%. В этих оптимальных условиях яйца становятся инвазионными за 17 – 25 дней. Однако яйца во внешней среде могут развиваться в температурных пределах +15 – + 35 °С, и срок их развития колеблется от двух недель до 3 – 4 месяцев. В то же время в эпидемиологии трихоцефалеза имеются некоторые особенности по сравнению с аскаридозом, обусловленные биологией возбудителя. В частности, при трихоцефалезе возбудитель паразитирует в организме человека до 5 лет (при аскаридозе 1 год), т. е. источник инвазии загрязняет почву длительнее и в заболеваемости трихоцефалезом нет сезонности. Развитие яиц власоглава происходит при более высокой влажности почвы в пределах 18 - 22%. При благоприятных условиях яйца власоглавов сохраняют жизнеспособность в почве от 10 до 36 месяцев. Они могут развиваться во внешней среде при более высокой температуре и атмосферной влажности (не ниже 85%), период развития личинки более продолжителен, устойчивость яиц к ультрафиолетовым лучам и к высыханию, воздействию высоких и низких температур более высока. Поэтому, хотя распространение аскаридоза и трихоцефалеза в общих чертах совпадает, но граница распространения трихоцефалеза несколько сдвинута к югу. Власоглавы паразитируют у человека, некоторых видов обезьян. Место обитания половозрелых гельминтов являются: слепая кишка, червеобразный отросток, нисходящая часть толстой кишки. При интенсивной инвазии они обитают во всех отделах толстой кишки и в нижнем отрезке тонкой. Передним тонким концом власоглав проникает в слизистую, подслизистую и мышечную оболочки стенки кишки, задний конец его свисает свободно в просвете кишечника. Питается гельминт за счет тканевого сока, меньше - кровью (он является факультативным гематофагом), которые, по законам капиллярного сосуда, поступают в его тонкий пищевод. Оплодотворенные самки откладывают в просвете кишки за сутки от 1000 до 3500 незрелых яиц. Их развитие до стадии инвазионной личинки происходит во внешней среде при наличии кислорода, достаточной влажности и температуры. Созревшая в зрелом яйце личинка имеет копьевидный стилет - морфологический показатель инвазионности. Во внешней среде яйца сохраняют жизнеспособность и инвазионность в течение 1 – 2 лет. *T. trichiurus* паразитирует только у человека, который заражается при проглатывании инвазионных яиц, созревших в почве. В тонком кишечнике оболочка яйца разрушается, из него выходит ли-

чинка, которая с помощью сти- лета проникает в глубокий слой слизистой, развивается там в течение 3 – 10 суток, после чего выходит в просвет, спускается в слепую кишку, где примерно через 1,5 месяца достигает половозрелого состояния. Длительность жизни паразита в организме человека 5 – 7 лет.

Патогенное влияние власоглавов на организм складывается в основном из механического и аллерго-токсического воздействия. Внедряясь в стенку кишки, власоглав своим тонким волосовидным головным концом как бы «прошивает» слизистую оболочку, проникая иногда до подслизистого и мышечного слоев. В местах локализации паразита вокруг мест внедрения головного конца на слизистой оболочке возникают инфильтраты, мелкие кровоизлияния, отеки, эрозии. Изменения и травматизация стенки кишки, которые зависят от интенсивности инвазии, способствуют проникновению микробной флоры. И. И. Мечников еще в 1901 г. указал на значительную роль власоглава в развитии аппендицита и тифлита. Определенное значение в патогенезе трихоцефалеза имеет сенсибилизирующее действие продуктов обмена на организм. Надо полагать, что именно этим усугубляется влияние бактериальной флоры на слизистую толстой кишки, что клинически проявляется склонностью таких больных к диареям, а также к неврологическим расстройствам. Важную роль в патогенезе трихоцефалеза имеют висцеральные рефлексы, которые связывают илеоцекальную область (место локализации власоглавов) с другими участками кишечника. Раздражение нервных окончаний илеоцекальной области влечет за собой нарушение секреторной и моторной функции желудка. Этим объясняются частые нарушения при трихоцефалезе секреции желудка, возникновение болей в эпигастральной области, симулирующих язвенную болезнь желудка и двенадцатиперстной кишки. Власоглавы – факультативные гематофаги, каждый гельминт способен поглощать в сутки до 0,005 мл крови. При очень интенсивных инвазиях, что зарегистрировано в тропических регионах мира (до 5 000 паразитических особей) у детей описаны анемии [37].

Клиническая картина трихоцефалеза разнообразна и зависит от интенсивности инвазии, реактивности организма и наличия сопутствующих заболеваний. При неинтенсивной инвазии трихоцефалез протекает субклинически. При клинически выраженных формах обычно наблюдаются симптомы патологии желудочно-кишечного тракта и нервной системы, однако патология, характерная только для этой инвазии, при трихоцефалезе отсутствует. Нарушения деятельности желудочно-кишечного тракта проявляются в снижении аппетита, тошноте, рвоте, слюнотечении. Больные отмечают боли в правой илеоцекальной области, напоминающие боли при аппендиците, боли схваткообразного характера в области эпигастрия, симулирующие клинику гастрита, язвенной болезни. Иногда при трихоцефалезе у инвазированного развивается картина колита с поносами или запорами, реже с наличием в фекалиях видимой слизи и крови. Со сторон нервной системы при трихоцефалезе могут иметь место жалобы на голов-

ную боль, головокружение, раз- дражительность, плохой сон, реже - обморочные состояния, судорожные припадки.

При микроскопии кала обнаруживают яйца возбудителя размерами 50х20 мкм, по форме напоминающие лимон. Половозрелые власоглавы имеют длину 3-5 см и иногда видны при ректороманоскопии.

Препаратом выбора является мебендазол (вермокс). Доза для взрослых 100 мг 2 раза в сутки, курс 3 дня. Эффективен при трихоцефалезе албендазол внутрь после еды 400 мг один раз в день, три дня подряд. Используется так же карбендацим внутрь после еды 10 мг/кг/сут 3 – 5 сут. При необходимости курс лечения трихоцефалеза повторяют через 2-3 нед.



Рис. 19. *Власоглав человеческий: 1 – самец, 2 – самка, 3– яйцо власоглава*

Энтеробиоз – заболевание человека из группы гельминтозов, вызываемое острицей. Чаще болеют дети. Заражение происходит при проглатывании яиц гельминта. Источник заражения больной энтеробиозом человек. Основные проявления - зуд в области заднего прохода, где острицы откладывают яйца; нередко возникают тошнота, иногда боли в животе, поносы, раздражительность, нарушается сон. Для диагностики используют соскоб с перианальных складок, желательно 3-хкратный ежедневно или через день. Для лечения энтеробиоза используют албендазол, мебендазол, карбендацим, пирантел.

Токсокароз (*Toxocarosis* - лат.) – зоонозное заболевание, обусловленное паразитированием в организме человека круглых червей рода Toxocara, часто протекающее с поражением внутренних органов и глаз. Возбудителями токсокароза являются нематоды семейства *Anisakidae,* рода *Toxocara – Toxocara canis* (гельминт, поражающий главным образом представителей семейства псовых и имеющий наиболее важное эпидемиологическое значение для человека) (рис. 20) и *Toxocara mystax* (гельминт семейства кошачьих, чья роль в патологии человека пока не доказана). Размеры половозрелых гельминтов *Toxocara canis* составляют от 4 до 18 см. На головном конце имеются вздутия кутикулы, которые образуют боковые

крылья размером 2,3×0,3 мм, яв- ляющиеся важным дифференциально-морфологическим признаком токсокар. Зрелые инвазионные яйца токсокар с толстой, плотной, мелкобугристой оболочкой, содержат живую личинку. У облигатных хозяев (собаки, волки, лисицы, песцы и другие представители семейства псовых) взрослые паразиты локализуются в желудке и тонком кишечнике. Средняя продолжительность жизни половозрелых особей составляет 4 мес, при этом самка *T. canis* откладывает более 200 тыс. яиц в сутки. В почве яйца длительное время сохраняют жизнеспособность и инвазионность. Широкое распространение токсокароза среди животных обусловлено передачей возбудителя не только алиментарным путем, но и трансплацентарным, а также трансмаммарным и передачей паразитов через резервуарных хозяев.

Источником инвазии для людей являются собаки, загрязняющие почву яйцами токсокар, которые выделяются с фекалиями. Больные люди не являются источником инвазии, так как в их организме цикл развития неполный (половозрелые формы не образуются). Инфицированнось собак токсокарами по данным L. T. Glickman, P. M. Shantz (1981) в среднем составляет 15,2%. Эпидемиологически значимым является фактор загрязнения окружающей среды фекалиями собак, что приводит к значительной обсемененности почвы яйцами токсокар с колебаниями от 1-3% до 57-60 % положительних проб.

Наиболее часто болеют дети. Утановлена относительно высокая пораженность токсокарозом некоторых профессиональных групп (ветеринары, автоводители и автослесари, рабочие коммунального хозяйства, садоводы-любители). Важное значение в распространении токсокароза имеют бытовые насекомые, особенно тараканы. Исследования, проведенные в Японии показали, что тараканы поедают значительное количество яиц токсокар (до 170 в эксперименте), при этом до 25% выделяются ими в жизнеспособном состоянии.

Заражение человека происходит при проглатывании инвазионных яиц токсокар. В проксимальном отделе тонкого кишечника из яиц выходят личинки, которые через слизистую оболочку проникают в кровоток, затем заносятся в печень и правую половину сердца. Попав в легочную артерию, личинки продолжают миграцию и переходят из капилляров в легочную вену, достигают левой половины сердца и затем разносятся артериальной кровью по органам и тканям. Циркулируя по сосудистой системе, они достигают пункта, где диаметр сосуда не позволяет двигаться им дальше (диаметр личинки 0,02 мм). Здесь они покидают кровяное русло, внедряясь в окружающие ткани. Личинки токсокар оседают в печени, легких, сердце, почках, поджелудочной железе, головном мозге, глазах и других органах и тканях, сохраняя жизнеспособность в течение месяцев и лет, пребывая в «дремлющем» состоянии. Часть из них может вновь активизироваться и вновь продолжить миграцию, другая часть инкапсулируется и постепенно разрушается внутри капсулы. Мигрируя в организме человека, личинки травмируют ткани, оставляя геморрагии, некрозы, воспалительние измене-

ния. Ведущая роль в развитии иммунологических и иммунопатологических реакций принадлежит сенсибилизации организма экскреторно-секреторными антигенами, а также соматическими антигенами токсокар. Для токсокароза характерным является образование гранулем в печени, легких, а также в поджелудочной железе, миокарде, мезентериальных лимфатических узлах, головном мозге. Их формирование происходит за счет механизмов аллергической реакции замедленного типа.

Токсокары в организме человека могут выживать до 10 лет, благодаря выделению личинкой маскирующей субстанции, способной защитить паразита от агрессии эозинофилов и антител хозяина при помощи сложной реакции, в результате которой предотвращается их контакт с эпикутикулой личинки [30]. Механизм возникновения токсокароза глаз у человека до сих пор не получил своего объяснения.

Клинические проявления токсокароза зависят от локализации паразитов и интенсивности инвазии. В клиническом течении различают 2 формы: висцеральный и глазной токсокароз. Висцеральный токсокароз часто проявляется рецидивирующей лихорадкой на проятяжении нескольких недель и даже месяцев, при этом температура чаще субфебрильная, реже - фебрильная. Отмечается увеличение отдельных лимфатических узлов, нередко присутствует тотальная лимфаденопатия. У большинства больных висцеральным токсокарозом наблюдается поражение легких в виде бронхитов и бронхопневмоний. В некоторых случаях может развиться бронхиальная астма. На рентгенограммах легких таких пациентов выявляются множественные или единичные инфильтраты, наблюдается усиление легочного рисунка. У 80% больных определяется увеличение печени, у 20% - увеличение селезенки. У трети пациентов заболевание сопровождается рецидивирующими эритематозными или уртикарными высыпаниями на коже. В отдельных случаях токсокароз протекает с развитием миокардита, панкреатита. Поражения центральной нервной системы наблюдается при миграции личинок токсокар в головной мозг и проявляются конвульсиями типа «petit mal», эпилептиформными припадками, парезами и параличами. При токсокарозе наблюдаются изменения поведения: гиперактивность и аффекты. Эозинофиллия – один из наиболее постоянных признаков токсокароза, которая часто сопровождается лейкоцитозом и повышеием СОЭ. При биохимическом исследовании крови, нередко отмечается умеренное увеличение содержания билирубина и небольшое повышение активности печеночных ферментов.

При заражении человека небольшим количеством личинок токсокар наблюдается развитие глазного токсокароза (рис. 21), который может проявляться образованием гранулемы, увеитом, парс-планитом, хроническим эндофтальмитом, абсцессом в стекловидном теле, невритом зрительного нерва, кератитом или наличием мигрирующих личинок в стеловидном теле.

При токсокарозе известны случаи развития тяжелых пневмоний, которые заканчивались летальными исходами [72].

Клиническая диагностика токсокароза затруднена ввиду широкого спектра клинических проявлений, зависящего от интенсивности исходной заражающей дозы и частоты реинфекций. Существенное значение в постановке диагноза имеет эпидемиологический анамнез. Указание на содержание в семье собаки или на тесный контакт с собаками свидетельствуют об относительно высоком риске заражения токсокарозом. Наличие аллергии на шерсть животных также часто встречается при токсокарозной инвазии. Прижизненный паразитологический диагноз токсокароза практически невозможен, поскольку обнаружить мигрирующие личинки в организме трудно. Гистологические исследования биоптатов только в ряде случаев позволяют выявить личинок токсокар и установить окончательный паразитологический диагноз. Для серологичской диагностики используют реакцию непрямой иммунофлуоресценции и реакция энзим меченных антител (иммуноферментный метод).

Рис. 20. *Toxocara canis*

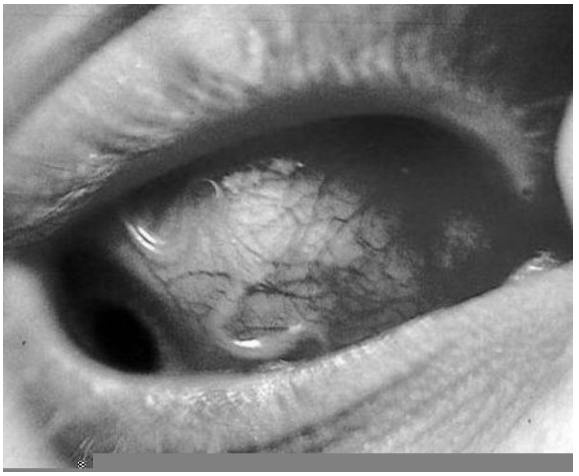

Рис. 21. *Поражение глаза при токсокарозе*

Для лечения токсокароза используют албендазол 10 – 12 мг/кг массы больного внутрь после эды в два приема в течение 10-14 дней; мебендазол внутрь 200 – 300 мг/сут в 2 – 3 приема 10 – 15 дней, проводят 2 цикла с интервалом в 2 недели; диэтилкарбамазин внутрь 3 – 4 мг/кг/сут, курс лечения 21 день. Паралельно с применением этиотропных препаратов больным назначают антигистаминные средства. При глазном токсокарозе используют те же схемы лечения, как и при висцеральном. В некоторых случаях используются хирургические методы.

Анкилостомидозами называются гельминтозы анкилостомоз и некатороз, обладающие большим сходством биологии возбудителей, патогенеза и клиники и часто встречающиеся совместно. Поражается преимущественно желудочно-кишечный тракт, довольно часто возникает гипохромная анемия. Возбудители анкилостомидоза – круглые гельминты семейства *Ancylostomatidae: Ancylostoma duodenale, A. braziliense, Necator americanus*

Заболевание характеризуется ал- лергическим поражением кожи, органов дыхания на ранней стадии болезни и поражением пищеварительного тракта и гипохромной анемией на поздней стадии. Половозрелые яйца анкилостомид выделяются из организма больного человека с фекалиями через 8-10 недель после заражения. Взрослые анкилостомы живут в организме человека 1- 3 года, реже 5 - 6 лет, некоторые до 10 - 15 лет. Необходимо дозревание яиц анкилостомид в почве. Больной человек не представляет непосредственной опасности для окружающих, поскольку в момент выделения из организма яйца не обладает инвазивной способностью. Механизм передачи возбудителя фекально-оральный и контактный; пути передачи - питьевой, пищевой, контактный. Чаще заражение человека происходит перкутанно в результате активного внедрения инвазивных личинок в кожу, обычно при контакте ног человека с загрязненной личинками анкилостомид почвой или травой. Естественная восприимчивость людей высокая. Анкилостомидозы широко распространены в основном в тропической и субтропической зонах, где поражено около 50% населения. Анкилостомоз встречается преимущественно на юге Европы (Италия, Португалия), в Юго-Восточной Азии; некатороз – в Восточной Африке, Южной Америке, Азербайджане, Грузии, Туркмении. На территории России некатороз регистрируется на черноморском побережье Краснодарского края. Чаще болеют сельские жители. Наибольшему риску заражения подвергаются дети, так как они чаще ходят босиком и не соблюдают правил личной гигиены. К группам риска в тропиках относятся сельскохозяйственные рабочие. Заражение чаще всего происходит с марта по октябрь. Эндемические очаги анкилостомоза могут формироваться в угольных и горнорудных шахтах при наличии в них высокой температуры, влажности и плохого санитарного состояния. Инкубационный период от нескольких недель до нескольких месяцев, в среднем 40-60 дней. Основные клинические признаки: для начальной стадии характерны зуд кожи, различные высыпания, катаральные явления, в конце первого месяца развиваются дуодениты с тошнотой, болями в животе, нередко сопровождающиеся поносами. Миграция личинок может вызвать легочные проявления – одышку, катар, хрипы. Хроническое течение анкилостомидозов проявляется слабостью, головокружениями, болями в эпигастрии, снижением массы тела, отеками; отмечаются гипохромная микроцитарная анемия, эозинофилия, гипопротеинемия, ахилия. В лечении используются албендазол, пирантел, мебендазол. Диспансерное наблюдение за переболевшим – копрологическое исследование проводятся при анкилостомидозе в течение 4 лет, при некаторозе - 7 лет.

Филяриидозы *(филяриозы)* – нематодозы, глистные инвазии человека и животных, вызываемые филяриями (нитчатками) – нематодами из семейства *Onchocercidae (Spirurida)*. К числу промежуточных хозяев и переносчиков микрофилярий относятся кровососущие двукрылые членистоногие: комары родов Culex, Aedes, Anopheles и др., слепни, мошки, мокрецы. Случайное их занесение в зону умеренного климата, где они не приживаются, не представляет значительной эпидемиологической опасности. При

укусе насекомых паразиты, под- вергшиеся в них биометаморфозу, попадают в организм человека, где превращаются в половозрелых нематод-филярий, паразитирующих в лимфатической системе и подкожной клетчатке. К филяриидозам относят вухерериоз, бругиоз, онхоцеркоз (речная слепота, филяриозная чесотка), лоалоз (калабарская опухоль), дипеталонематоз (акантохейлонематоз), мансонеллез, дракункулез (ришта) и др. Филяриидозы характеризуются значительным клиническим полиморфизмом, включающим лимфангииты, лимфадениты, рожеподобные процессы, поражение органов зрения, орхиты, отеки гениталий и их слоновость. Возможно развитие менингоэнцефалитов, абсцессов мозга и иных органов, сепсиса. Важно знать кожные проявления филяриидоза, особенно аллергические, которые регистрируются почти в 80% случаев заболевания и во многом зависят от различной скорости и степени сенсибилизации организма хозяина продуктами метаболизма, а также распада микрофилярий. Высыпания могут напоминать «застоявшуюся» крапивницу, регионарный ангионевротический отек, часто вблизи места локализации филярий. Возможно также появление эритематозно-папулезной сыпи, изъязвлений с последующим грубым рубцеванием, длительно не разрешающимся отеком кожи, подкожно-жировой клетчатки, атрофией и др., причем нередко присоединяется вторичная инфекция. Со стороны глаз может иметь место конъюнктивально-роговичный синдром, склерозирующий кератит, хронический ирит, хориоретинит, атрофия зрительного нерва вплоть до слепоты. Этиотропное воздействие включает дитразин, сурамин (антрипол), ивермектин. В терапии используются десенсибилизирующие, антигистаминные, антианемические препараты. В ряде случаев показаны иммунотропные средства, например, если процесс развился на иммуноскомпроментированном фоне, но обязательно под контролем иммунограммы. При лимфостазе в большинстве случаев целесообразным является применение системных полиэнзимов, лимфодренаж и др. Во 2-й и 3-й стадиях нарушения лимфооттока необходимо хирургическое вмешательство. Местное лечение – симптоматическое, направлено на устранение зуда, сухости кожи, изъязвлений, вторичной инфекции и др.

Токсоплазмоз. *Toxoplasma gondii* - повсеместно распространённый патоген. Токсоплазмоз считается редкой оппортунистической инфекцией у лиц с дефектами иммунитета и, как правило, обусловлен реактивацией латентной инфекции. У человека беспрецедентную опасность представляют *T.gondii* лишь для беременных женщин, так как в 40% случаев это означает вертикальную передачу возбудителя плоду с последующими тяжёлыми поражениями у большинства из них. Возбудитель токсоплазмоза *Toxoplasma gondii* относится к типу простейших (*Protozoa*), классу споровиков (*Sporozoa*), отряду кокцидий (*Coccidia*). Токсоплазмы подвижны и имеют форму дуги, арки или напоминают дольку апельсина. Встречаются также овальные и округлые формы. Тип движения у токсоплазмы скользящий. Представители семейства кошачьих являются окончательными хозяевами, в их организме происходит половой цикл развития возбудителя,

приводящий к образованию оо- цист, которые выделяются с фекалиями во внешнюю среду, где длительно сохраняются. Стенки тканевых цист, попавших в организм кошки при употреблении сырого мяса, заражённых грызунов, разрушаются под действием протеолитических ферментов желудка и тонкого кишечника с высвобождением медленно делящейся стадии токсоплазм - брадизоитов. Последние проникают в эпителиальные клетки тонкой кишки и дают начало образованию большого количества мужских и женских гамет (гаметогония, асексуальная стадия развития). После слияния мужской и женской клеток образуется зигота, формируются неспорулированные ооцисты, которые и выделяются с фекалиями во внешнюю среду. Дальнейшее развитие происходит при попадании в организм промежуточного хозяина, одним из которых является человек. Человек заражается либо при употреблении плохо термически обработанного мяса, содержащего тканевые цисты, или при попадании ооцист в пищеварительный тракт через загрязненные руки. В кишечнике ооцисты превращаются в активные спорозоиты, среди которых выделяют две формы. Тахизоиты представляют собой пролиферативную форму, встречающуюся в активный период инфекции и характеризующуюся быстрым размножением бесполым путем. С током крови они разносятся по всему организму. С развитием иммунного ответа, появляются тканевые цисты, наиболее часто образующиеся в поперечно-полосатых мышцах и головном мозге, состоящие из медленно делящихся брадизоитов. Размножившиеся паразиты заполняют поражённые ими клетки, плотно прилегая друг к другу. Такие скопления называются псевдоцистами. Они не имеют собственной оболочки. Поражённые клетки разрушаются, освободившиеся паразиты проникают в здоровые клетки, где вновь формируются псевдоцисты. При хроническом токсоплазмозе во внутренних органах могут образовываться истинные цисты. Они либо подвергаются обызвествлению, либо разрушаются с выходом токсоплазм и проникновением последних в здоровые клетки, что влечёт за собой рецидив заболевания. При заражении матери во время беременности возможна трансплацентарная передача инфекции плоду. Число случаев врождённого токсоплазмоза колеблется от 1 на 1000 до 1 на 10000 живорожденных. В то же время токсоплазмоз может передаваться через кровь и при трансплантации органов, чему способствует глубокая иммуносупрессия. Описаны случаи заражения через повреждённые кожные покровы.

В 70-90% случаев врождённого токсоплазмоза у новорожденных отсутствует какая-либо симптоматика, заболевание начинает проявляться через месяцы и годы. Симптомами врождённого токсоплазмоза при рождении могут быть макулопапулезная сыпь, генерализованная лимфоаденопатия, гепатомегалия, спленомегалия, желтуха, тромбоцитопения. Как следствие внутриутробного менингоэнцефалита развивается микроцефалия, гидроцефалия, хореоретинит, судорожный синдром и глухота. Очаги кальцификации в головном мозге можно обнаружить при рентгенографии, ультрасонографии, компьютерной томографии.

Инфекция, приобретённая после рождения, как правило, протекает бессимптомно. Инкубационный период колеблется от 4 до 21 дня и в среднем составляет 7 дней. В небольшом проценте случаев возможно развитие активного процесса, проявляющегося такими неспецифичными симптомами как лихорадка, недомогание, миалгии, лимфаденопатия. Также у пациентов может наблюдаться мононуклеозоподобный синдром в сочетании с макулопапулезной сыпью и гепатоспленомегалией. Клиническое течение благоприятное, как правило, данная симптоматика разрешается без лечения. Редко возникают такие осложнения как миокардит, перикардит, пневмонит.

Окулярный токсоплазмоз часто развивается при врождённой форме заболевания, но так же наблюдается в небольшом проценте случаев при инфицировании в течение жизни. Признаками вовлечения глаз в инфекционный процесс является помутнение зрения, характерные ретинальные инфильтраты, развивающиеся у 85% молодых людей после врождённого токсоплазмоза. Окулярный токсоплазмоз может реактивироваться через несколько лет после первичной инфекции.

У пациентов с хроническими иммунодефицитными состояниями, включая ВИЧ-инфекцию, реактивация хронической инфекции может приводить к энцефалиту, пневмониту, генерализованному токсоплазмозу. Новорожденные, родившиеся от матерей с ВИЧ-инфекцией или другим иммунодефицитным состоянием и с хронической инфекцией, вызванной *T.gondii,* могут приобрести токсоплазмоз внутриутробно как результат реактивации материнской инфекции.

Основным методом диагностики является серологический. Иммуноглобулины G (определяемые с помощью реакции непрямой флюоресценции или иммуноферментный анализ) достигают пиковой концентрации через 1-2 месяца после инфекции и остаются позитивными неопределённо долго. У пациентов с сероконверсией или четырехкратным увеличением титра IgG следует определить специфические IgM для подтверждения острой инфекции. Наличие IgM подтверждает острую или недавно перенесённую инфекцию. Иммуноферментный анализ более чувствителен при определении IgM. IgM определяются через 2 недели после инфицирования, достигая пиковой концентрации через 1 месяц, и обычно исчезают через 6- 9 месяцев, но могут персистировать в отдельных случаях более 2 лет, затрудняя дифференцировку острой и перенесённой ранее инфекции. Определение IgA и IgE, уровень которых растет быстрее, чем IgM, полезно при диагностике врождённого токсоплазмоза и обследовании пациентов, в частности беременных женщин, для которых информация о длительности и стадии инфекционного процесса чрезвычайно важна. Диагноз врождённого токсоплазмоза может быть установлен пренатально при исследовании крови плода или амниотической жидкости (определение IgM и IgA, ДНК *T.gondii* с использованием ПЦР). При ультрасонографии увеличение размеров латеральных желудочков являются косвенными признаками инфекции.

При подозрении на ток- соплазмоз у новорожденных следует провести исследование зрительной, слуховой и нервной систем, люмбальную пункцию, компьютерную томографию головы. Так же следует попытаться выделить возбудителя из плаценты, пупочного канатика, крови путём заражения мышей. Альтернативой может быть выделение возбудителя из спинномозговой или амниотической жидкости с помощью ПЦР. Трансплацентарно переданные IgG перестают определяться через 6-12 месяцев. У пациентов с ВИЧ-инфекцией возможна вариабельность титре IgG и отсутствие IgM, поэтому при сероконверсии и увеличении титра IgG в 4 раза следует диагностировать активную инфекцию. У серопозитивных в отношении токсоплазмы лиц, инфицированных ВИЧ, диагноз энцефалита устанавливается клинически и только при неэффективности терапии в отношении *T.gondii* следует произвести выделение антигенов или ДНК из биопсийного материала или спинномозговой жидкости. Возможно выделение возбудителя при заражении лабораторных животных, но заключение, что в данном препарате обнаружены токсоплазмы, не несёт никакой положительной информации, за исключением той, что данный пациент был ими инфицирован. Также и отсутствие в препарате возбудителя не может служить основанием для исключения токсоплазмоза, поскольку в исследуемый материал он мог просто не попасть.

В 1948 году J. Frenkel предложил для диагностики токсоплазмоза использовать оценку реакции на внутрикожное введение токсоплазмина (комплекс структур клеточной стенки токсоплазм, в основном, SAG1). Принцип реакции и её учет аналогичны туберкулиновой пробе. Доказано, что проба высоко специфична, она не бывает положительной при других заболеваниях. В зарубежных странах этот метод не используется из-за сложности стандартизации препарата.

Большинство взрослых, ранее здоровых людей не нуждается в специальном лечении токсоплазмоза, так как их иммунная система в состоянии самостоятельно победить инфекцию. Лечение токсоплазмоза необходимо у беременных женщин, детей с врожденным токсоплазмозом, а также у лиц с ослабленным иммунитетом.

В лечении токсоплазмоза применяются следующие лекарства. Пириметамин (дараприм) выпускается в виде таблеток и, как правило, используется в сочетании с другим лекарством – сульфадиазин, дозировки этих лекарств определяются лечащим врачом. Длительность лечения, как правило, до 4 недель. Клиндамицин также используется в лечении токсоплазмоза в сочетании с пириметамином (дараприм). Преднизолон (или другие глюкокортикостероиды) используются в лечении хориоретинита (воспаления глаз). Спирамицин – это лекарство, которое используется в лечении беременных женщин, заразившихся токсоплазмозом после зачатия. Спирамицин снижает риск передачи инфекции плоду.

Дифиллоботриоз. Возбудителями болезни могут быть различные виды лентецов: широкий, узкий, малый и др. Более распространен широкий лентец. Человек является окончательным хозяином и заражается при

употреблении в пищу сырой или полусырой рыбы, недостаточно обработанной икры, содержащей личинки паразита. Рачки-циклопы, затем рыбы, поедающие рачков, служат промежуточным хозяином. Личинки паразита, попав в кишечник человека, прикрепляются к слизистой оболочке и быстро развиваются. Паразит вырастает в длину до 9 м. В кишечнике может жить десятки лет, иногда в нем обитает несколько паразитов, нарушая нормальное пищеварение. При дифиллоботриозе часто развивается гиповитаминоз B_{12} и мегалобластная анемия. Клинически отмечаются слабость, головокружения, снижение аппетита, неустойчивый стул, боли в животе. Рано развивается функциональное расстройство желудочной секреции по гипоацидному типу. При большом количестве особей паразита может возникать кишечная непроходимость. Диагноз устанавливается при обнаружении в фекалиях члеников или крупных фрагментов паразита либо его яиц. Для изгнания гельминтов применяются празиквантел, никлозамид, экстракт мужского папоротника, отвар из семян тыквы.

Рис. 22. *Taenia solium (Свинной цепень)*

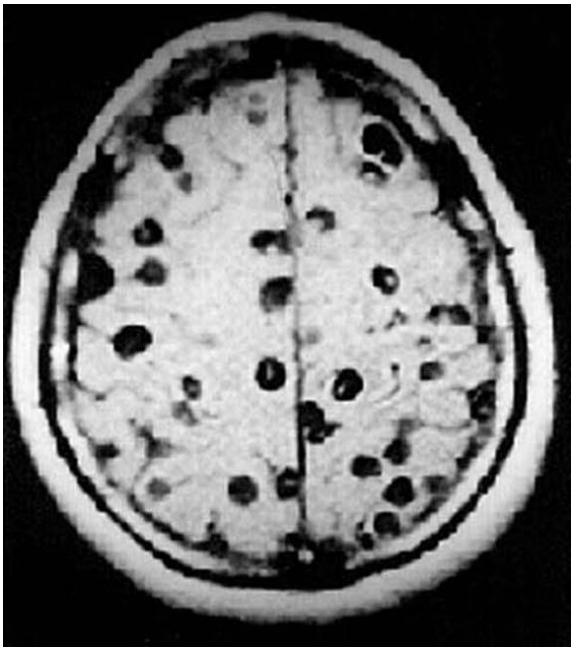

Рис. 23. *Цистицеркоз головного мозга*

Цистицеркоз, финноз, заболевание человека и животных из группы цестодозов. У человека вызывается паразитированием в организме личинок свиного цепня *(Taenia solium)*. Половозрелый гельминт (рис. 22) паразитирует только в тонком кишечнике; личинки его (цистицерки) – в мышцах, подкожной клетчатке и других тканях свиньи, реже других животных и человека. У человека цистицеркоз развивается в результате попадания в желудок яиц свиного цепня (загрязненные продукты, грязные руки, забрасывание зрелых члеников из кишечника в желудок при рвоте у лиц, зара-

женных половозрелой формой гельминта). Цистицерки располагаются обычно в глазу, головном и спинном мозге, под кожей, в мышцах. (Рис. 23). В зависимости от этого цистицеркоз проявляется головными болями, иногда судорогами, психическими расстройствами, поражением глаз. Для диагностики, помимо клинических данных, используют иммунологические реакции, изучение клеточного состава спинномозговой жидкости, применяют рентренографию черепа, компьютерную, магнитно-резонансную терапию, ультразвуковое исследование. При цистицеркозе глаза используется офтальмоскопия. Поверхностно расположенные цистицерки выявляют при осмотре и биопсии. Лечение хирургическое – удалении цистицерков. При наличии в кишечнике цепня назначают противоглистную терапию.

Бактериальные и вирусные инфекции вызывают эозинофилию реже. Среди заболеваний, для которых наиболее характерна эозинофилия, следует отметить инфекционный мононуклеоз, болезнь кошачьей царапины, хламидиальную пневмонию у детей, инфекционный лимфоцитоз, туберкулез, скарлатину, пневмоцистную инфекцию [5]. Эозинофилия возникает в ответ на циркулирующий IL-2 и липополисахарид бактерий. Было показано, что костномозговые микроваскулярные эндотелиальные клетки вырабатывают цитокины, способствующие дифференцировке гемопоэтических предшественников. В ответ на стимуляцию липополисахаридом они экспрессируют необходимый для роста эозинофилов IL-5 [63].

Учитывая тот факт, что глистная инвазия является наиболее распространенной причиной развития большой эозинофилии крови и очень часто на первом этапе диагностики ошибочно высказывается предположение о наличии хронического миелолейкоза или хронического эозинофильного лейкоза, приводим два клинических наблюдения:

Больной К., 23 лет, поступил в терапевтическое отделение Амурской областной клинической больницы (АОКБ) с жалобами на слабость, недомогание, головокружение, ноющие боли в шейном отделе позвоночника и плечевом поясе, летучие боли в крупных суставах. В июле находился на сенокосных работах в одном из районов Амурской области, употреблял в пищу недостаточно термически обработанную рыбу (карась, сазан). 11 августа у больного появились слабость, потливость, повышение температуры до 39,5 С. Лихорадка неправильного типа сохранялась в течение 19 дней при нерегулярном самостоятельном лечении противовоспали-

тельными и жаропонижающими средствами. В начале сентября на фоне субфибрилитета присоединились боли в мышцах шеи. В течение двух недель лечился амбулаторно с диагнозом миозит, без эффекта. 14 сентября проведено исследование крови, где на фоне лейкоцитоза (19,7 х 10^9/л) в формуле обнаружено 85% эозинофилов. Тщательное обследование больного, проведение ультразвукового исследования внутренних органов, гастроскопии, дуоденального зондирования, исследование кала патологии не выявили. Врач-инфекционист исключил инфекционное заболевание. Высказано предположение о наличии хронического эозинофильного лейкоза и назначена консультация гематолога. Гематолог отверг заболевание крови и предложил повторно обследовать пациента на паразитарные инвазии. От дообследования пациент отказался и был выписан домой. Спустя месяц после выписки вновь усилились общая слабость, головокружение, мышечные боли и полиартралгии. В областной поликлинике вновь был осмотрен гематологом. Вновь высказано мнение о том, что лейкемоидная реакция эозинофильного типа может быть обусловлена глистной инвазией. В анамнезе жизни обращал внимание факт, что являясь коренным жителем Амурской области, он и ранее употреблял в пищу сырую рыбу. Состояние средней степени тяжести. Отмечалось незначительное увеличение подчелюстных и подмышечных лимфоузлов (до 1,5 – 2 см). В легких дыхание везикулярное, частота дыхательных движений – 20 в минуту. Тоны сердца ясные, соотношение их сохранено, частота сердечных сокращений – 78 в минуту, артериальное давление 130 и 80 мм. рт. ст. Живот мягкий, печень и селезенка не увеличены. Симптом поколачивания отрицателен. Анализ крови: гемоглобин – 150 г/л, эритроциты – 4,28 х 10^{12}/л, лейкоциты – 15,0 х 10^9/л, сегментоядерные – 27%, эозинофилы – 34%, базофилы – 4%, лимфоциты – 30%, моноциты – 5%, СОЭ – 4 мм/час, тромбоциты – 190 х 10^9/л, билирубин: общий – 11,28 мкмоль/л, АСТ – 0,32, мкмоль/л, АЛТ – 1,48 мкмоль/л, глюкоза – 4,4 ммоль/л, фибриноген – 2886 мг/л, сиаловая кислота – 210 ед. Анализы мочи без патологических изменений. Миелограмма: миелобластов – 0,4%, промиелоцитов – 1,4%, нейтрофильных миелоцитов – 3,6%, палочкоядерных – 15,6%, эозинофилов – 24,0%, базофилов – 0,4%, лимфоцитов – 0,9%, моноцитов – 0,4%, ретикулярных плазматических клеток – 0,6%, эритробластов – 0,2%, базофильных нормобластов – 2,0%, полихроматофильных – 7,6%, оксифильных – 6,0%. По данной миелограмме сделано заключение о гиперплазии миелоид-

ного ростка и значительном увеличении процента эозинофилов (лейкемоидная реакция эозинофильного типа). При первом обследовании дуоденального содержимого патологических изменений в желчи не было выявлено. Яйца глистов в кале не обнаружены. Однако при исследовании кала в паразитологической лаборатории СЭС Благовещенска были обнаружены яйца китайской двуустки, а затем и половозрелые клонорхии в дуоденальном содержимом. После этого диагноз был сформулирован следующим образом: клонорхоз средней степени тяжести, хроническая форма, лейкемоидная реакция эозинофильного типа. Проведено специфическое лечение празиквантелем. Кроме того, больной получал спазмолитики, гепатопротекторы, комбинированную желчегонную терапию. При выписке состояние больного удовлетворительное. Клинический анализ крови через шесть месяцев после проведения противогельминтной терапии: гемоглобин – 162 г/л, эритроциты – 4,3 х 10^{12}/л, лейкоциты – 9,25 х 10^{9}/л, сегментоядерные – 67%, эозинофилы – 5%, лимфоциты – 16%, моноциты – 12%, СОЭ – 2 мм/час. Клонорхоз не имеет специфических клинических признаков как в ранней, так и в поздней стадии. В данном случае он протекал под гематологической маской. Поэтому известный тезис о том, что выраженная гиперэозинофилия периферической крови и костномозгового пунктата требует настойчивого паразитологического обследования – получил убедительное подтверждение. Анализ этого случая свидетельствует о возможности длительной паразитарной инвазии и подчеркивает необходимость тщательного сбора эпиданамнеза и целенаправленного обследования больных, проживающих в эндемичных районах.

Больной К. 39 лет поступил в ревматологическое отделение АОКБ с жалобами на общую слабость, одышку, боли в крупных суставах, отёк и боль в мышцах верхних и нижних конечностей, повышение температуры тела до 39°С, ноющую боль в животе, сухость во рту. Со слов больного до 24.04.2007 был здоров. 24.04.2007 после приёма 2,5 л крепкого пива, появились боли в горле, мелкоточечная сыпь на руках и ногах, которые сохранялись в течение 1 суток. Затем сыпь исчезла, появились боли в мышцах, суставах, верхних и нижних конечностях, повышение температуры тела до 38°С. Постепенно боли в суставах, мышцах нарастали. Лечился домашними средствами. С 07.05.07 госпитализирован в стационар по месту жительства, получал дезинтоксикационную, антибактериальную терапию (цефатоксим, гентамицин), без особого эффекта. 18.05.07 по-

*ступил в ревматологическое от- деление АОКБ с рабочим диагнозом «полимиозит». Клинический анализ крови от 18.05.07: эритроциты – 3,5*10^{12}/л, Hb – 106 г/л, лейкоциты – 14,2*10^{9}/л, тромбоциты – 400*10^{9}/л, СОЭ – 3 мм/ч, палочкоядерные – 2%, сегментоядерные – 57%, эозинофилы – 26%, моноциты – 5%, лимфоциты – 10%. Биохимический анализ крови от 18.05.07: глюкоза – 4,1 ммоль/л, общий белок – 40 г/л, мочевина – 6,5 ммоль/л, креатинин – 90,2 ммоль/л, билирубин – 11,2 – 9,8 – 1,4 ммоль/л, Асат – 18, Алат – 46, фибриноген – 4218 мг/л, Na – 138 ммоль/л, К – 4,01 ммоль/л, Cl – 112 ммоль/л. Проводилась дифференциальная диагностика между системными заболеваниями соединительной ткани (идиопатический полимиозит), сепсисом, токсическим гепатитом, инфекционными заболеваниями (трихинеллёз и др.). Анализ крови на стерильность от 24.05.07: стерильная. Кровь на RW от 21.05.07: отрицательная. Анализ крови на ВИЧ-инфекцию от 21.05.07: антитела к ВИЧ не обнаружены. Трёхкратный анализ крови на LE-клетки: не найдены. Анализ крови на бруцеллёз от 22.05.07: реакция Хедельсона отрицательная, реакция Райта отрицательная. Анализ крови на тиф и паратифы от 23.05.07: отрицательный. Анализ крови на псевдотуберкулез, иерсиниоз от 26.05.07: отрицательный. Анализ кала на гельминты от 24.05.07: гельминты не обнаружены. УЗИ внутренних органов от 18.05.07: гепатомегалия (правая доля 17,9 см, левая 7,5 см); диффузное повышение эхогенности паренхимы и неоднородность, уплотнение стенки желчного пузыря, размеры 8,5*3,5 см., диффузная неоднородность паренхимы поджелудочной железы и селезёнки; деформация ЧЛК обеих почек; незначительное количество жидкости в брюшной полости. Рентгенография органов грудной клетки в прямой проекции от 18.05.07: по легочным полям без очагово-инфильтративных изменений; лёгочный рисунок деформирован, сгущен в прикорневых отделах: также с 2х сторон в прикорневых зонах дисковидные ателектазы; корни уплотнены, малоструктурны; купол диафрагмы прослеживается, синусы свободны; сердце: талия сглажена, расширен поперечник влево. УЗИ мягких тканей левого бедра от 25.05.07: кожа 1,9 мм.; подкожная клетчатка 7,0 мм, дополнительных образований нет; мышцы: эхогенность повышена, неоднородные участки повышенной и пониженной эхогенности, строма уплотнена. Биопсия кожи, подкожно-жировой клетчатки, мышц из области левого плеча от 24.04.07 - выявлены трихинеллы; заключение – трихинеллез. ИФА крови также подтвер-*

дил диагноз трихинеллеза. Паци- ент был переведен для продолжения лечения в инфекционную больницу. Лечение проводилось вермоксом (мебендазолом). Через 2 месяца от начала лечения клинические проявления заболевания были купированы. Нормализовались показатели клинического анализа крови, в том числе и количество эозинофилов.

I.1.3.2. Аллергические заболевания

Частая причина эозинофилии – аллергические заболевания, в первую очередь болезни дыхательных путей и кожи.

Бронхиальная астма (БА) – хроническое воспалительное заболевание, характеризующееся эозинофилией периферической крови, ткани бронхов и мокроты. Содержание эозинофилов в крови у больных БА варьирует и редко превышает 500–1000 клеток/мкл. Сравнение различных форм БА показывает, что количество эозинофилов при атопической форме выше, чем при неатопической, и еще выше у больных с аспириновой БА. У пациентов без симптомов, особенно получающих базисное лечение глюкокортикоидами (ГКС), количество эозинофилов часто нормальное. У пациентов с тяжелым обострением БА нередко отмечалось развитие эозинопении, связанной с миграцией эозинофилов в респираторный тракт, что сопряжено с ухудшением функции легких и параллельным повышением концентрации ЭКП в сыворотке. Исследования биоптатов, взятых из бронхов у больных БА во время приступа или вскоре после него, также показали значительную эозинофилию. [17].

В последнее время все чаще встречается ***лекарственная эозинофилия.*** Прием большого количества препаратов может привести к развитию умеренной эозинофилии. Эозинофильная лекарственная реакция может протекать бессимптомно и быть единственным проявлением гиперчувствительности к препарату или сочетаться с разнообразными синдромами: интерстициальным нефритом, лихорадкой, кожной сыпью, лимфаденопатией, гепатоспленомегалией, артритом, синдромами Стивенса-Джонсона и Лайелла. Наиболее часто лекарственную эозинофилию вызывают: антибиотики, противомикробные средства, туберкулостатики, ацетилсалициловая кислота, анальгин, препараты золота, цитостатики, нестероидные противовоспалительные и психотропные препараты [5, 28]. Гиперэозинофилия при приеме медикаментов обусловлена чаще всего развитием гиперчувствительности немедленного типа с гиперпродукцией IgE с последующим

соединением его с лекарствен- ным веществом на поверхности тучных клеток, при этом в кровь выделяется большое количество биологически активных веществ (гистамина, лейкотриенов, простогландинов и др.), которые обладают хемотаксической активностью для эозинофилов [5, 18, 28]. В ряде случаев лекарственные аллергические реакции развиваются по типу гиперчувствительности замедленного типа с участием Т-лимфоцитов [5, 28]. Через 7-10 дней после прекращения приема препарата число эозинофилов нормализуется [5, 18].

Синдром Стивенса-Джонсона (злокачественная экссудативная эритема) – очень тяжёлая форма многоформной эритемы, при которой возникают пузыри на слизистой оболочке полости рта, горла, глаз, половых органов, других участках кожи и слизистых оболочек (рис. 24). Повреждение слизистой оболочки рта мешает есть, закрывание рта вызывает сильную боль, что ведёт к слюнотечению. Глаза становятся очень болезненными, опухают и заполняются гноем так, что иногда слипаются веки. Роговицы подвергаются фиброзу. Мочеиспускание становится затруднённым и болезненным. Заболевание начинается внезапно, с высокой температуры и болей в суставах. На фоне тяжелого общего состояния на губах, слизистой щек, языка, мягкого неба, задней стенки зева, дужках, гортани, на коже появляются пузыри, после вскрытия которых образуются кровоточащие эрозии. Сливаясь, они превращаются в сплошную кровоточащую болезненную поверхность. Часть эрозий покрывается фибринозным налетом. Лечение направлено на снижение интоксикации, десенсибилизацию, снятие воспаления и ускорение эпителизации пораженной кожи. Обязательно применяют глюкокортикоиды в больших дозах. Для лечения используют десенсибилизирующие препараты, противовоспалительные средства, витаминотерапию, препараты кальция, этакридина лактат и левамизол в целях купирования обострения, детоксицирующая терапия. Местное лечение направлено на ликвидацию воспаления, отечности и ускорение эпителизации пораженных участков кожи. Используют обезболивающие препараты, антисептические препараты (фурацилин, хлорамин и др.), протеолитические ферменты (трипсин, химотрипсин), кератопластики (масло шиповника, облепихи и т.д). В период ремиссии заболевания пациенты должны быть подвергнуты обследованию и санации полости рта, неспецифической гипосенсибилизации с аллергеном, к которому установлена повышенная чувствительность. [18, 56, 86].

Синдром Лайелла (эпи- дермальный токсический некролиз) – токсико-аллергическое поражение кожи и слизистых оболочек, нередко сопровождающееся изменениями внутренних органов и нервной системы (рис. 25). Возникает как реакция на прием медикаментов (чаще сульфаниламиды, антибиотики, бутадион, барбитураты), приводит к развитию некролиза всех слоев эпидермиса и его отслоению. Заболевание начинается с высокой температуры, значительной слабости, иногда боли в горле. На этом фоне возникают обширные эритематозно-пузырные поражения кожи и слизистых оболочек. После вскрытия пузырей поражение приобретает сходство с ожогом I-II степени; симптом Никольского резко положительный. Симптом Никольского проверяют следующим образом – при потирании или даже прикосновении происходит десквамация, слущивание эпидермиса. По сути этому предшествует расслоение эпидермиса, часто с образованием пузырей: кожа становится похожей на папиросную бумагу; малейшее надавливание (даже на внешне здоровые участки) вызывает отслоение эпидермиса.С появлением высыпаний состояние больных резко ухудшается. Процесс может принять генерализованный характер, сопровождается дистрофическими изменениями внутренних органов (печень, почки, кишечник, сердце и др.), токсическим поражением нервной системы. В мазках-отпечатках с эрозий при окраске по Романовскому-Гимзе выявляются кубоидные клетки с крупными ядрами. Диагноз устанавливают при наличии крупных пузырей и положительного симптома Никольского, отсутствии в мазках-отпечатках типичных акантолитических клеток, указании на предшествующий прием медикаментов. В лечении используется преднизолон (или другие глюкокортикоиды) в больших дозах, детоксицирующие средства, антигистаминные препараты, гемосорбция, плазмаферез, местные мази, другая симптоматическая терапия [18, 56, 86]. Прогноз серьезный: почти 25% больных погибают, несмотря на интенсивную терапию. Ранняя диагностика и раннее начало кортикостероидной терапии улучшают прогноз.

Сывороточная болезнь, проявление аллергии к чужеродным белкам, содержащимся в гетерогенных (обычно из крови лошадей) сыворотках. Возникает после парентерального (путём инъекций) введения сыворотки с целью серопрофилактики или серотерапии. Инкубационный период при первичном введении сыворотки 7 – 12 суток, при повторном значительно меньше. Сывороточная болезнь проявляется повышенной температурой

тела и сыпью (начиная с места введения препарата, с распространением по всему телу), которая сопровождается зудом, увеличением лимфоузлов, болью в суставах, иногда поносом. Продолжительность заболевания от нескольких часов до *2* недель, исход, как правило, благоприятный. Лечение: антигистаминные препараты, тёплые ванны, обтирание салициловым спиртом; при тяжёлом течении – глюкокортикоиды; в лёгких случаях лечение не требуется. Профилактика: соблюдение методики введения гетерогенных сывороток (после внутрикожной пробы на чувствительность к данному белку); ограничение применения противостолбнячной сыворотки (путём иммунизации населения против столбняка и введения при травмах только столбнячного анатоксина); замена гетерогенных сывороток иммуноглобулинами из крови человека; применение противогистаминных препаратов перед введением гетерогенной сыворотки при повышенном риске (повторное введение препарата и т.п.) возникновения сывороточной болезни.

Крапивница (*urticaria*) кожное заболевание преимущественно аллергического происхождения, характеризующееся быстрым появлением сильно зудящих, плоско приподнятых бледнорозовых волдырей, сходных по виду с волдырями от ожога крапивой. Крапивница может быть самостоятельной (обычно аллергической) реакцией на какой-либо раздражитель, либо является одним из проявлений какого-либо заболевания. Различают острую и хроническую формы крапивницы. Острая форма крапивницы продолжается несколько дней или одну-две недели. Хроническая форма протекает с рецидивами многие месяцы или даже годы, при этом могут чередоваться почти ежедневные высыпания и различные по длительности светлые промежутки. Выделяют так называемую «искусственную крапивницу» (синонимы: аутографизм, уртикарный дермографизм). Под этим подразумевают появление отёчной волдыреобразной полосы на коже после того, как по ней провели, например, ногтем. У лиц, страдающих обычной крапивницей, часто можно вызвать подобные явления. Лечение крапивницы состоит в диагностике аллергена и его устранении. Обычно это легко сделать в отношении острой крапивницы. При хроническом течении крапивницы требуется более тщательное обследование. При крапивнице помогают антигистаминные препараты, холодные компрессы и успокаивающие зуд лосьоны. В тяжелых случаях иногда приходится прибегать к назначению глюкокортикоидов. Если отек распространяется на большие

участки тела и захватывает сли- зистые оболочки тела, создавая угрозу жизни, то приходится использовать экстренные меры - введение больших доз глюкокортикоидов и адреналина (эпинефрина).

Отек Квинке - остро развивающийся аллергический отёк кожи, подкожной клетчатки и слизистых оболочек. Отек Квинке - это немедленный тип аллергической реакции, которая может возникнуть в ответ на введение любого аллергена (лекарственный препарат, пищевой продукт, укус насекомого и т.д), а также в результате воздействия физических факторов (холод, солнце). Предрасполагающими факторами к возникновению отека Квинке могут быть паразитарные и вирусные инфекции (лямблиоз, гепатит, глистные инвазии и т.д.), заболевания внутренних органов и эндокринной системы (например, щитовидной железы). Наиболее характерные признаки тяжело протекающего отека Квинке: у пострадавшего внезапно появился нарастающий отек в области губ, век, шеи, осиплость голоса, нарастающая одышка, свистящее дыхание. Если не оказать своевременную помощь, то такой больной может погибнуть от отека гортани и перекрытия доступа воздуха в легкие. Тяжелый отек Квинке может быть началом еще более тяжелой аллергической реакции немедленного типа – анафилактического шока. Легкие проявления отека Квинке – это ограниченный отёк кожи, подкожной клетчатки и слизистых оболочек в сочетании с крапивницей (высыпания на коже) или без неё. Он может развиться на любом участке тела, но чаще это происходит на лице (губы, веки), конечностях и наружных половых органах. К редким формам отека Квинке относится отек мозговых оболочек, слизистой оболочки матки и мочевого пузыря, синовиальной оболочки суставов. Появляется характерное чувство онемения и зуд. Легкий отек Квинке быстро внезапно начинается и также быстро самостоятельно проходит. Отек Квинке наследственный (псевдоаллергический) это заболевание, которое чаще всего носит семейный характер. Оно обусловлено наследственной недостаточностью некоторых ферментов, способствующих разрушению веществ, вызывающих отек тканей. Псевдоаллергический отек Квинке протекает в виде обострений. Появляется болезненный отек кожи и слизистых оболочек (в основном дыхательных путей и желудочно-кишечного тракта). Обострение заболевания может начаться от травмы, стресса, острого заболевания, резкой смены температуры и т.д.

Лечение отека Квинке. Доврачебная помощь: исключить действие аллергена (отменить лекарство, вид пищи, вызывающий аллергию); успокоить больного (снять эмоциональную нагрузку); обеспечить доступ свежего воздуха: снять галстук и пояс, расстегнуть застежку у ворота, открыть форточку; положить холодный компресс на пораженную область для уменьшения интенсивности зуда и отека; закапать в нос сосудосуживающие капли. Первая врачебная помощь заключается во введении вольному антигистаминных препаратов для снятия отека. Если отек распространяется очень быстро и у больного появляются нарушения дыхания, то вводятся глюкокортикоидные гормоны. Больной обязательно транспортируется в больницу и там ему в случае необходимости оказывается помощь в специализированном отделении. Больным, которые перенесли отек Квинке, назначается гипоаллергенная диета (исключение пищевых аллергенов в виде яиц, молока и пшеницы, рыбы, орехов, томатов, шоколада, цитрусовых и т.д.). Профилактика отека Квинке заключается в строгом соблюдении диеты (исключение продукта, вызвавшего аллергию), предупреждении контакта с веществом, которое когда-либо вызвало любую форму аллергии. Кроме того, таким больным необходимо тщательно пролечивать все очаги хронической инфекции (например, кариозные зубы, хронический тонзиллит и т.д.), так как они способствуют общей аллергизации организма. Периодически курсами назначаются противоаллергические препараты, например, в период цветения растений при пыльцевой аллергии.

Учитывая широкую распространенность лекарственной аллергии в настоящее время, приводим два клинических наблюдения.

Больной Л., 30 лет поступил в пульмонологическое отделение АОКБ с жалобами на кожные высыпания в области кистей, стоп, лица, наличие пузырей на кистях и стопах, половых органах и промежности, чувство жжения в области высыпаний, боль в полости рта и горла при приеме пищи, невозможность приема твердой пищи, болезненное мочеиспускание, повышение температуры тела до субфебрильных цифр, умеренный кашель со скудной мокротой, периодически изжогу.Ухудшение самочувствия с 25.10.2010, после переохлаждения отметил насморк, кашель со светлой мокротой, повышение температуры тела до 39^0. Самостоятельно в течение 5 дней (до 1.11.2010) принимал парацетамол (до 4 таб. в сут.), терафлю (3 пак.). на этом фоне температура тела снизилась, улучшилось самочувствие. В период с 1.11.10 по 5.11.10 чувствовал себя хорошо. 5.11.2010 утром отметил появление единичного пузыря на верхней губе, к вечеру присоединилась гиперемия кистей, чувство жжения, появились пу-

зыри. Самостоятельно принял 4 таб. преднизолона и 1 таб. супрастина, несмотря на это появлялись «свежие» элементы, в связи с чем вызвал бригаду скорой медицинской помощи. Врачом СМП внутривенно введен преднизолон, супрастин, больной был доставлен в терапевтическое отделение ЦРБ. В течение 2 суток получал лечение: 120 мг. преднизолона в/в струйно, инфузионную терапию, антибиотики – цефатоксим. С вечера 7.11.10 появились новые элементы сыпи. Пациент был направлен в АОКБ.

Состояние больного при поступлении тяжелое. Сознание ясное. Нормостеник. Температура тела --37,3^{0}С. Отмечалась иньекция сосудов склер и коньюктивы, гнойное отделяемое из глаз. В области лица, туловища, конечностей множественные местами сливного характера эритематозные пятна, на кистях и стопах с четкой границей. На кистях и левой стопе пузыри со светлым содержимым. Красная кайма губ, слизистая полости рта, половых органов и в области ануса гиперемирована, множественные геморрагические корки, эрозирована, с мокнущей поверхностью. Из уретры обильное отделяемое желтого цвета. Носовое дыхание затруднено (в полости носа геморрагические корочки). В легких дыхание проводится по всем полям, в нижних отделах с жестким оттенком. ЧД 19 в мин. Тоны ритмичные ЧСС 75 в минуту. АД 130/80 мм.рт.ст. Живот мягкий, безболезненый.

*Клинический анализ крови: эритроциты - 3.9 * 10^{12}/л, гемоглобин - 140 г/л, СОЭ - 12 мм/ч, лейкоциты - 14.0 * 10^9/л, палочкоядерные - 2 %, сегментоядерные - 54%, эозинофилы - 20 %, моноциты - 6%, лимфоциты - 18%.*

Выставлен диагноз: Синдром Стивенса – Джонсона, тяжелая форма.

Пациент получал лечение: преднизолон 400 мг/сут. внутривенно, супрастин, цефазолин, омез, проведено 3 сеанса плазмафереза.

На фоне лечения положительная динамика в виде регрессии кожно- го синдрома. Выписан в удовлетворительном состоянии. Даны рекомендации: Отказ от приема нестероидных противовоспалительных препаратов. Прием преднизолона начиная с 30 мг, с последующим снижением дозы по 5 мг в 3 дня до полной отмены. Цетрин и др. симптоматическая терапия. Через месяц клинический анализ крови нормализовался, количество эозинофилов не более 5%.

<u>Больная Ю.,</u> 58 лет, находилась в пульмонологическом отделении АОКБ с 23.12.1997 по 15.01.1998. При поступлении жалобы на наличие кожных высыпаний, сопровождающихся зудом и жжением, сухость во рту, жажду, выраженную слабость, тошноту, кашель с отделением светлой мокроты, повышение температуры тела до 37,6 °С, головокружение, головную боль. В течение 3-х лет отмечает явления фотодерматита. Месяц назад впервые отметила появление эритематозных высыпаний по передней поверхности шеи и правого плеча. Обратилась к дерматологу, была назначена наружная терапия (флуцинар), на фоне которой

кожный синдром регрессировал, 30.11.1997 после приёма душа (использовала мыло «Сейфгард») появились генерализованные уртикарные высыпания. Дерматологом 01.12.1997 назначена мазь (названия больная не знает), при использовании которой отмечалось прогрессирование кожных высыпаний, появился кожный зуд, гиперэстезия кожи, в анализе крови увеличение количества эозинофилов до 15%. Нарастание кожного синдрома возникло на фоне приема с 01.12.1997 бисептола и ампициллина по поводу обострения хронического бронхита. С 02.12.1997 назначена преднизолоновая мазь – выраженность кожных проявлений уменьшилась. Больная продолжала принимать отхаркивающие травы. С 16-18.12.1997 самостоятельно возобновила приём бисептола, ампициллина, кожный синдром прогрессировал, несмотря на использование преднизолоновой мази. Отмечалась генерализация высыпаний, появление пузырей. Госпитализирована в кожно-венерологический диспансер. Проводилась терапия глюкокортикоидами, антигистаминными препаратами, препаратами кальция. Интенсивность эритемы несколько уменьшилась, на месте волдырей появились очаги отторжения кожи. Переведена в АОКБ. В анамнезе хронический бронхит (обострение до 2 раз в год в осеннее-весенний период). Артериальная гипертензия с 1980 года, подъёмы АД до 220/100 мм рт ст. Ранее при использовании лекарственных препаратов не отмечалось явлений непереносимости. При поступлении: состояние больной тяжёлое. Повышенного питания. Сознание ясное. На коже распространенная эритродермия. Лицо резко гиперемировано. В области груди, спины свежие эрозии (эпидермальный некролиз), синдром Никольского резко положительный, имеющиеся пузыри с прозрачным содержимым. На губах, подбородке геморрагические корки. Периферические лимфоузлы, щитовидная железа не увеличены. Дыхание везикулярное, единичные сухие хрипы. ЧД 18. Тоны сердца приглушены, ритмичны. Акцент II тона на аорте. АД 120/70 мм рт ст. Пульс 70 в минуту, ритмичный, полный, не напряжён. Язык влажный, обложен белым налётом. Живот обычной формы, мягкий, безболезненный. Размеры печени по Курлову 10х8х7 см, селезёнка 6х7 см. Симптом поколачивания отрицательный с обеих сторон. Стул, диурез без особенностей.

*Кл. ан. крови: эритроциты – 3,5*10^{12}/л, гемоглобин 112 г/л, лейкоциты 4,5*10^{9}/л, СОЭ 11 мм/ч, палочкоядерные – 4%, сегментоядерные – 59%, эозинофилы – 15%, лимфоциты – 20%, моноциты – 2%, тромбоциты 130*10^{9}/л.*

Биохимический анализ крови: билирубин 14-1,4-12,6, глюкоза 6,9 ммоль/л, белок 57,7 г/л, креатинин 150 мкмоль/л.

В миелограмме: раздражение миелоидного ростка, увеличен процент эозинофилов.

При рентегнографии органов грудной клетки от 23.12.1997 не выявлено инфильтративных изменений в лёгких.

Госпитализирована в РАО. Назначена терапия преднизолоном 40 мг per os и в/в капельно в суточной дозе 720 мг. 24.11.1997 состояние оста-

*ётся тяжёлым, отмечается уменьшение выраженности кожного зуда, явлений гиперэстезии, но присоединились боли при глотании, чувство жжения во рту. Осмотрена отоларингологом: на мягком нёбе точечные кровоизлияния. На вторые сутки ухудшение состояния, гипертермия до 39,8 °С, появление на эрозированной поверхности гнойного отделяемого, продолжается отслойка эпидермиса, присоединились боли в поясничной области, в области сердца. Состояние прогрессивно ухудшалось, ежедневно появлялись новые участки отслойки эпидермиса. В клиническом анализе крови от 4.01 эритроциты – 2,12*10^{12}/л, гемоглобин 73 г/л, лейкоциты 9,6*10^{9}/л, СОЭ 20 мм/ч, палочкоядерные – 6%, сегментоядерные – 62%, лимфоциты – 10%, эозинофилы – 20%, моноциты – 2%, тромбоциты – 100*10^{9}/л. Нарастала гипопротениемия. В анализах мочи сохраняется массивная протеинурия (1500 мг/л), лейкоцитурия. На 3 сутки с учётом признаков присоединения инфекционных осложнений со стороны кожи, наличия хронических очагов инфекции, к лечению добавлен линкомицин (с учётом посева из раны – St. aureus 10^{6}). На фоне лечения отмечалась некоторая положительная динамика – уменьшение гипертермии, появление грануляций. Стойкое ухудшение с 10.01.1998 – нарастание полиорганной недостаточности, повышение температуры до гектических цифр, появление гнойной мокроты, усиление одышки (ЧД до 30 в покое), на обзорных рентгенограммах ОГК явления деструктивной пневмонии в S_2 справа, в общем анализе мочи сохраняется протеинурия до 1600 мг/л, лейкоцитурия, бактериурия, на ЭКГ появление желудочковых экстрасистол. Продолжено введение глюкокортикоидов, произведена смена антибактериальных препаратов. Смерть наступила при нарастающих явлениях сердечно-сосудистой недостаточности и отёка лёгких.*

Клинический диагноз: Основной: синдром Лайела (лекарственный токсикоэпидермальный некролиз), стадия десквамации, тяжёлое течение. Осложнение: Сепсис. Септикопиемия. Полисегментарная вторичная двусторонняя пневмония справа в нижней доле с абсцедированием, тяжёлое течение. Экссудативный плеврит справа. ДН 3. Миокардит. Токсический гепатит. Токсический нефрит (нефропатия). Миелотоксическая анемия. Эрозивный гастродуоденит. ДВС первая ст. Энцефалопатия сложного генеза. Острая сердечно-сосудистая недостаточность. Отёк лёгких. Отёк головного мозга. Инфекционно-токсический шок. Сопутствующие диагнозы: ИБС. Хроническая коронарная недостаточность. Артериальная гипертензия. III степени. Высокий риск. Хронический обструктивный бронхит, обострение. Эмфизема лёгких. Диффузный пневмосклероз.

Патологоанатомический диагноз: Лекарственный токсический эпидермальный некролиз (синдром Лайела), стадия десквамации. Осложнение: Сепсис, септикопиемия. Распространённые тромбобактериальные эмболы с образованием множественных гнойников внутренних органов: сердца, печени, абсцесс лёгкого с локализацией в S 2 справа; двусторонний апостематозный нефрит. Межуточный экссудативный миокардит, гепатит, септическая селезёнка. Множественные мелкоточечные кровоиз-

лияния слизистой и серозной оболочек. Эрозии кардиального отдела, тела желудка. Выраженные дистрофически-некробиотические изменения и малокровие паренхиматозных органов. Левосторонний гидроторакс (700 мл), гидроперикард (50 мл), отёк лёгких. Сопутствующие диагнозы: Хронический обструктивный бронхит, стадия обострения. Диффузный пневмосклероз. Эмфизема лёгких. ИБС, диффузный мелкоочаговый кардиосклероз, стенозирующий коронаросклероз, язвенный атероматоз с атерокальцинозом аорты. Заключение: непосредственной причиной смерти явился сепсис в форме септикопиемии, осложнивший течение токсического эпидермального некролиза.

Таким образом, токсический эпидермальный некролиз явился заключительным этапом формирования лекарственной гиперчувствительности. На начальных этапах лекарственная непереносимость проявлялась в виде крапивницы и эозинофилии в анализах крови, однако самостоятельный приём пациенткой «виновных» препаратов привёл к прогрессированию кожного синдрома. Причиной смерти явились инфекционные осложнения, сепсис с полиорганной недостаточностью.

Эозинофильные инфильтраты легких. Эозинофильные инфильтраты легких, или эозинофильные пневмонии, охватывают несколько патологических состояний различной этиологии, для которых характерны эозинофильная инфильтрация легких и, как правило, эозинофилия периферической крови.

Простая легочная эозинофилия (ПЛЭ) (синдром Леффлера) может ассоциироваться с гельминтозами (аскаридозом, шистосомозом, стронгилоидозом, анкилостомозом, парагонимозом, токсокарозом), микозами сенсибилизацией к растительным и пищевым аллергенам, приемом медикаментов, воздействием соединений никеля или быть идиопатической [45]. Симптомы заболевания – кашель, свистящее дыхание, повышение температуры тела – слабо выражены и сохраняются в течение нескольких дней, но могут полностью отсутствовать. Заболевание характеризуется наличием мигрирующих инфильтратов в легких на рентгенограммах. Выраженная эозинофилия (достигающая 22×10^9/л) сохраняется в крови до нескольких недель, а так же определяется в бронхо-альвеолярном лаваже (БАЛ) и биоптатах легких, при этом отсутствует васкулит, некроз, гранулемы [115, 123]. Уровень общего иммуноглобулина Е в крови значительно повышен. В случае гельминтной этиологии ПЛЭ мокрота может содержать личинки паразита, а стул на протяжении 3 мес. после появления инфильтратов в легких – сами гельминты и (или) их яйца. Возможно спонтанное выздоровление. Лечение системными глюкокортикоидами (СГКС) в дозе не более 0,5 мг /кг в течении нескольких дней приводит к исчезновению признаков заболевания. В случае установления причины ПЛЭ необходимо ее устранение. При гельминтозах и микозах назначают соответственно антигельминтные и противогрибковые средства.

Острая эозинофильная пневмония (ОЭП) может быть идиопатической, ассоциированной со СПИДом, приемом медикаментов, ингаляцей бытовых и промышленных поллютантов, табачного дыма [33, 40]. Болезнь может встречаться в любом возрасте, но чаще развивается у мужчин 20-30 лет. В анамнезе пациентов обычно нет сведений о предыдущих эпизодах ЛЭ, ОЭП характеризуется острым началом с лихорадкой, выраженной одышкой, непродуктивным кашлем. Аускультация легких выявляет мелкопузырчатые влажные хрипы. На рентгенограммах определяется диффузная паренхиматозная и интерстициальная инфильтрация в обоих легких, часто наблюдается двух сторонний плевральный выпот. В начале заболевания в крови выявляется лейкоцитоз с преобладанием нейтрофилов. Эозинофилия в крови часто отсутствует, но всегда обнаруживается в БАЛ. В биоптатах легких наблюдается картина диффузного альвеолярного повреждения, интерстициального отека, обильной эозинофильной инфильтрации интерстиция, альвеолярных стенок и бронхиол, эозинофилы в просветах альвеол. В тяжелых случаях болезнь может протекать по типу ОРДС с выраженной дыхательной недостаточностью.

Диагностические критерии идиопатической ОЭП:

-отсутствие инфекции или другой известной причины заболевания;

-острое начало с лихорадкой и респираторными симптомами;

-диффузные инфильтративные изменения в обоих легких на рентгенограммах;

-гипоксемия (pO2 – 60 мм.рт.ст., SaO2 – 90%);

- легочная эозинофилия (более 25 % ЭГ в БАЛ или эозинофилия в биоптате легкого);

- продолжительность заболевания не более 1 мес.

Тяжелая дыхательная недостаточность в первые дни болезни часто вынуждает прибегать к ИВЛ. Лечение СГКС в дозе до 2 мг/кг быстро приводит к клиническому улучшению, рассасыванию инфильтрации в легких, выпота в плевральных полостях и к нормализации показателей ФВД. Известны случаи спонтанного выздоровления от ОЭП. Для ОЭП не характерны рецидивы.

Хроническая эозинофильная пневмония проявляется тяжелыми общими симптомами: лихорадкой, ознобом, потливостью по ночам, кашлем, снижением аппетита и похуданием. Заболевание продолжается от нескольких недель до нескольких месяцев, у некоторых больных сочетается с

идиосинкразической бронхиаль- ной астмой. Чаще болеют женщины. К типичным проявлениям относятся лихорадка, потливость, похудание, кашель, одышка, свистящее дыхание. Все симптомы обычно достаточно выражены и сохраняются не менее месяца. В анамнезе у трети больных есть указания на атопические заболевания. Иногда им ошибочно ставят диагноз бронхиальной астмы и безуспешно лечат бронходилататорами. Хроническая эозинофильная пневмония может быть вызвана теми же причинами, что и острая эозинофильная пневмония, однако установить причину заболевания в каждом конкретном случае обычно не удается. У 70% больных выявляется эозинофилия, эозинофилы обычно составляют 20-40% общего числа лейкоцитов [33, 40]. На рентгенограммах грудной клетки определяются двусторонние ограниченные затемнения в виде крыльев бабочки. Они расположены по периферии легочных полей, субплеврально, определить долю или сегмент, в которых они локализуются, обычно невозможно. Со временем затемнения становятся более выражены. Иногда затемнения исчезают, но затем вновь появляются на том же месте. Более четко изменения в легких видны при КТ [105]. При исследовании функции внешнего дыхания определяются рестриктивные нарушения и снижения диффузионной способности легких. При биопсии в альвеолах и интерстициальной ткани обнаруживаются эозинофилы, лимфоциты и макрофаги, иногда выявляются гранулемы, абсцессы, содержащие эозинофилы, и васкулит с поражением мелких сосудов. У 75% больных диагноз можно поставить на основании клинической картины и рентгенографии грудной клетки. Рентгенологически обнаруживают периферические (субплевральные) затемнения. Назначение глюкокортикоидов часто уже в первые 48 ч приводит к значительному клиническому и рентгенологическому улучшению. Иногда для постановки диагноза достаточно только рентгенологических данных. Выраженная эозинофилия крови подтверждает диагноз, однако у трети больных этот симптом отсутствует. В редких случаях, когда рентгенография и КТ грудной клетки не выявляют типичных изменений, производят биопсию легкого. Лечение начинают как можно раньше. Назначают преднизон, 60 мг/сут внутрь (детям - 1-2 мг/кг/сут). Дозу затем постепенно снижают до поддерживающей, которую подбирают индивидуально. Улучшение клинической и рентгенологической картины наблюдается уже через несколько суток лечения преднизоном. Следует помнить, что при быстром снижении дозы препарата возможно обострение. Опти-

мальная продолжительность ле- чения неизвестна, в тяжелых случаях лечение глюкокортикоидами проводят длительно. При бронхоспазме назначают ингаляционные глюкокортикоиды. Прогноз благоприятный.

Аллергический бронхолегочный аспергиллез (АБЛА) развивается в результате сенсибилазации к антигенам плесневых грибков рода aspergillus, колонизирующих бронхи. В легочной ткани формируются плотные участки эозинофильной пневмонии. Персистирующее аллергическое воспаление приводит к нарушению структуры бронхиального эпителия, стенок бронхов и прилежащей легочной ткани. В расширенных бронхах формируются плотные слизистые пробки, содержащие нити гриба, эозинофилы и кристаллы Шарко-Лейдена. В течении АБЛА выделяют пять стадий: острую, ремиссии, повторных обострений, ГКС-зависимой БА и легочного фиброза. В острой стадии и при последующих обострениях АБЛА проявляется симптомами БА, аллергического синусита, эпизодами лихорадки или субфебрилитета. Критериями позволяющими диагностировать АБЛА, являются наличие БА, обнаружение грибов Aspergillus в мокроте, эозинофилия крови 1×10^9, повышение общего и антигенспецифического иммуноглобулина Е в крови, выявление в сыворотке крови преципитирующих антител к aspergillus, положительные немедленная и поздняя кожные реакции с аспергиллезным антигеном [33, 87, 136]. В острой стадии АБЛА на рентгенограммах и КТ эпизодически выявляются инфильтраты, которые могут рассасываться или фиброзироваться. С течением времени формируются характерные для АБЛА изменения в легких, представленные проксимальными бронхоэктазами, участками гиповентиляции различной протяженности, обусловленными обтурацией бронхов разного калибра слизистыми пробками, пневмосклерозом и эмфиземой. У пациентов с АБЛА наблюдаются стойкие обструктивно-рестриктивные нарушения вентиляции легких с постепенным развитием ДН и ХЛС. В острой стадии и при обострении АБЛА применяют лечение СГКС в суточной до- зе 1 м/кг с последующим ее уменьшением и отменой после устранения симптомов и рассасывания инфильтратов. Длительную интермитирующую терапию малыми дозами СГКС (менее 0,5 мг/кг) применяют у больных с прогрессирующим течением заболевания. Противогрибковая терапия итраконазолом продолжительностью до 4 мес. в сочетании с СГКС позволяет уменьшить выраженность симптомов АБЛА, эозинофилии крови и мокроты, частоту обострений и снизить поддерживающую дозу СГКС.

Тропическая легочная эозинофилия – синдром, который иногда развивается при заражении *Wuchereria bancrofti, Brugia malayi* и др. *Brugia spp.* Большинство случаев отмечается в Индии, Пакистане, Шри-Ланке, Бразилии и Юго-Восточной Азии, Южной Азии, Африке и Южной Америке. Мужчины болеют в четыре раза чаще, пик заболеваемости приходится на 20-30 лет. Причиной легочной эозинофилии могут быть и другие гельминты: аскариды, анкилостомы, токсокары и кишечные угрицы. При тропической легочной эозинофилии микрофилярии очень быстро удаляются из крови легкими, и клинические проявления обусловлены воспалительной и аллергической реакцией на осевших в легких паразитов. В некоторых случаях микрофилярии задерживаются в органах ретикулоэндотелиальной системы, что ведет к гепатомегалии, спленомегалии, увеличению лимфоузлов. Часто наблюдается скопление эозинофилов в просвете альвеол. В отсутствие лечения развивается пневмосклероз, ведущий к дыхательной недостаточности. Основные признаки синдрома – приступы кашля и удушья, как правило, по ночам (возможно, в связи с выходом в кровь микрофилярий), сухой кашель, одышка и свистящее дыхание, особенно выраженные по ночам, а также недомогание, потеря аппетита и похудание. Заболевают обычно лица в возрасте 20-40 лет, мужчины болеют в 4 раза чаще, чем женщины. При обострении в легких выслушиваются сухие и влажные хрипы. У детей, в отличие от взрослых, часто увеличиваются лимфоузлы и печень. Субфебрильная температура, увеличение лимфоузлов и выраженная эозинофилия (свыше 3000 в мкл) [66]. В анамнезе есть сведения о посещении эндемического очага. Рентгенологическая картина может быть нормальной, но в большинстве случаев отмечается усиление бронхолегочного рисунка, а в средней и нижней трети легочных полей иногда видны множественные мельчайшие или мелкие очаговые тени. В течение нескольких недель сохраняется выраженная эозинофилия - абсолютное число эозинофилов составляет более 3000 мкл, относительное – более 20-50% [112]. Уровень IgE в сыворотке превышает 1000 МЕ/мл. В сыворотке и жидкости, полученной при бронхоальвеолярном лаваже, выявляются антитела к филяриям. В ткани легкого обнаруживаются микрофилярии, в крови они отсутствуют. На рентгенограммах грудной клетки видны усиление легочного рисунка и множественные очаговые тени 1-3 мм диаметре. При исследовании функции внешнего дыхания выявляются рестриктивные нарушения и снижение диффузионной способности легких,

а у 25-30% больных – обструк- тивные нарушения дыхания. При биопсии легкого выявляется картина бронхопневмонии с эозинофильным инфильтратами, в интерстициальной ткани обнаруживаются гранулемы с некрозом в центре, в некоторых из них – погибшие микрофилярии. Диагноз у больных, долгое время находившихся в районах с широким распространение филяриозов, ставится на основании клинической картины. Важную роль в диагностике заболевания играют характерные рентгенологические изменения, выраженная эозинофилия и повышение уровня IgE в сыворотке [112]. Быстрое улучшение при лечении антигельминтными средствами подтверждает диагноз тропической легочной эозинофилии. Высокий титр антител к филяриям – характерный, но не патогномоничный признак данного заболевания. Назначают диэтилкарбамазин (4-6 мг/кг/сут внутрь в течение 14 сут). Симптомы обычно стихают через 3-7 сут после начала лечения. При рецидивах, которые развиваются в 12-25% случаев (иногда спустя годы), требуется повторный курс лечения.

В ряде случаев ***экзогенные аллергические альвеолиты*** (бактериальные, грибковые, вызванные белковыми антигенами животного и растительного происхождения, медикаментами) протекают с эозинофилией. Наиболее частыми видами экзогенного аллергического альвеолита являются «легкое фермера», в возникновении которого основную роль играют термофильные актиномицеты и грибы рода *Aspergillus fumigatus,* а также «легкое птицевода», появляющееся после вдыхания специфического птичьего антигена, содержащегося, в основном, в экскрементах птиц [46]. Встречаются также медикаментозные аллергические альвеолиты, развивающиеся после применения ферментных препаратов (трипсин, стрептаза), гормонов белкового происхождения (адренокортикотропный гормон), лечебных сывороток, антибиотиков [39, 40].

Воздействие токсинов. В 1981 г. в Испании была зарегистрирована вспышка т.н. «синдрома токсического масла». Источником эпидемии явилось употребление в пищу предназначенного для промышленных целей рапсового масла, которое было маркировано как оливковое [28, 33]. Заболело около 20 тыс. человек, смертность составила более 1,5%. На ранней стадии заболевание проявлялось лихорадкой, кашлем, кожной сыпью, миалгией и эозинофилией до 20000 клеток/мкл; на поздней стадии – отеками конечностей, склеродермоподобными изменениями кожи, полинейропатией, мышечной слабостью и сгибательными контрактурами [28, 33].

Синдром эозинофилии- миалгии описан впервые в 1989 г. у больных, длительно принимавших в больших дозах L-триптофан в качестве седативного средства. У больных наряду с генерализованной миалгией и эозинофилией более 1000 клеток/мкл отмечалось поражение легких, проявлявшееся непродуктивным кашлем, одышкой и болями в грудной клетке. При рентгенологическом исследовании выявлялись двухсторонние легочные инфильтраты, иногда плевральный выпот. Лечение ГКС приводило к быстрому купированию клинических проявлений синдрома эозинофилии-миалгии и нормализации уровня эозинофилов [28, 33].

.1.3.3. Системные заболевания соединительной ткани и системные васкулиты

Системные заболевания соединительной ткани (диффузный эозинофильный фасциит, дерматомиозит, системная красная волчанка, ревматоидный артрит) и системные васкулиты (узелковый полиартериит, синдром Черджа-Стросса, гранулематоз Вегенера) могут сопровождаться эозинофилией. Особенно она выражена при эозинофильном фасциите.

Эозинофильный фасциит *(синдром Шульмана).* Некоторые клиницисты отождествляют эозинофильный фасциит со склеродермией, дерматомиозитом, склередемой Бушке. Большинство авторов считают эозинофильный фасциит самостоятельным процессом, в патогенезе которого основную роль играют иммунные нарушения [18]. У больных эозинофильным фасциитом обнаруживают повышение концентрации ЦИК, гипергаммаглобулинемию, антитела против ДНК. Эозинофильным фасциитом болеют несколько чаще мужчины среднего возраста, но иногда заболевание регистрируется и у детей, и у пожилых [26]. Развернутая клиническая картина часто предваряется продромальными явлениями в виде артралгий, миалгий, лихорадки, вслед за которыми возникают болезненные отек и уплотнение мягких тканей дистальных отделов конечностей. В течение последующих двух-трех месяцев эти явления распространяются на лицо и туловище, при этом возможно развитие синовитов, ограничение подвижности суставов, появление сгибательных контрактур. Кожа пораженных областей в складку не собирается. Хотя висцеральные поражения при синдроме Шульмана обычно не регистрируются, но иногда описывают случаи вовлечения в процесс пищевода, легких, сердца и даже трансформации в системную склеродермию. В крови большинства больных выявляют эози-

нофилию (до 9-37%), ускорение СОЭ. Наибольшие изменения наблюдаются в подкожной клетчатке и межмышечных фасциях при отсутствии или слабой их выраженности в мышцах. Фасции резко утолщаются (в 12-15 раз), склерозируются, в них обнаруживают очаговые и диффузные инфильтраты из лимфоцитов, гистиоцитов, плазматических клеток, эозинофилов [26]. В дерме также выявляют склероз с умеренной клеточной инфильтрацией [26]. Кортикостероиды могут быть эффективны при лечении фасциита, назначают преднизолон 40-60 мг/сутки – при наличии воспалительной и иммунологической активности (гипергаммаглобулинемия, СОЭ), витамины А, Е, D. Может быть назначен циметидин до 1 000 мг/сут, при длительном применении наблюдают положительный эффект. Местное лечение: аппликации диметилсульфоксида.

Дерматомиозит (ДМ) (болезнь Вагнера, болезнь Вагнера-Унферрихта-Хеппа) – тяжелое прогрессирующее системное заболевание соединительной ткани, скелетной и гладкой мускулатуры с нарушением её двигательной функции, кожных покровов в виде эритемы и отёка и сосудов микроциркулятоного русла с поражением внутренних органов, нередко осложняющееся кальцинозом и гнойной инфекцией. У 25-30% больных кожный синдром отсутствует. В этом случае говорят о *полимиозите (ПМ)*. ДМ считается редким заболеванием. Чаще болеют женщины. У детей частота 1,4-2,7:1, у взрослых 2-6,2:1 [27]. Причины неизвестны. В настоящее время ДМ считается мультифакториальным заболеванием. Так как ДМ чаще встречается в южноевропейских странах, и забоелваемость увеличивается в весеннее и летнее время – не исключена роль инсоляции. Однако наибольшее значение придается в настоящее время инфекционным агентам. Эпедимиологические исследования [19] указывают на частое наличие инфекционных заболеваний в течение 3-х месяцев, предшествующих дебюту ДМ. В качестве этиологически значимых рассматривают вирусы гриппа, парагриппа, гепатита В, пикорновирусы, парвовирус, а также простейшие (токсоплазма). Среди бактериальных возбудителей подчеркивают роль боррелиоза и β-гемолитического стрептококка группы А, к другим предполагаемым этиологическим факторам относят некоторые вакцины и лекарственные вещества (Д-пеницилламин, гормон роста). [27].

Классификация:

По происхождению

- идиопатический (первичный);

- паранеопластический (вторич- ный, опухолевый);
- ювенильный дерматополимиозит (детский)
- дерматомиозит (полимиозит) в сочетании с другими диффузными болезнями соединительной ткани.

По течению

- острое;
- подострое;
- хроническое.

Клинические проявления многообразны, они обусловлены генерализованным поражением микроциркуляторного русла, но ведущими являются кожный и мышечный синдром. Классическими кожными проявлениями являются симптом Готтрона и гелиотропная сыпь.

Симптом Готтрона – появление красных и розовых, иногда шелушащихся узелков и бляшек на коже в области разгибательных поверхностей суставов (чаще межфаланговых, пястнофалагновых, локтевых и коленных). Иногда симптом Готтрона представлен только неярким покраснением, впоследствии полностью обратимым.

Гелиотропная сыпь – представляет собой лиловые или красные кожные высыпания на верхних веках и пространстве между верхним веком и бровью (симптом «лиловых очков»), часто в сочетании с отеком вокруг глаз. Сыпь может располагаться также на лице, на груди и шее (V-образная), на верхней части спины и верхних отделах рук (симптом «шали»), животе, ягодицах, бедрах и голенях (Рис. 26). Часто на коже у больных появляются изменения по типу ветки дерева (древовидное ливедо) бордово-синюшного цвета в области плечевого пояса и проксимальных отделов конечностей.

Ранним признаком заболевания могут быть изменения ногтевого ложа, такие как покраснение околоногтевых валиков и разрастание кожи вокруг ногтевого ложа. Кожные проявления при ДМ чаще предшествуют поражению мышц в среднем на несколько месяцев или даже лет. Изолированное поражение кожи в дебюте встречается чаще, чем поражение мышц и кожи одновременно. Кардинальным симптомом является различной степени выраженности симметричная слабость мышц плечевого и тазового поясов, сгибателей шеи и мышц брюшного пресса. Обычно замечают затруднение в выполнении повседневных действий: подъем по лестнице, вставание с низкого стула и т. д. Прогрессирование заболевания приводит

к тому, что больной плохо удер- живает голову, особенно когда ложится или встает. Грозными симптомами является поражение дыхательной и глотательной мускулатуры. Вовлечение межреберных мышц и диафрагмы может привести к дыхательной недостаточности. При поражении мышц глотки изменяется тембр голоса, начинается гнусавость, поперхивание, возникают трудности при глотании пищи. Нередко пациенты жалуются на мышечную боль, хотя мышечная слабость может протекать и без болевого синдрома. Воспалительные изменения в мышцах сопровождаются нарушением их кровоснабжения, доставки питательных веществ, что приводит к уменьшению мышечной массы, разрастанию в мышцах соединительной ткани и развитию сухожильно-мышечных контрактур. Поражение лёгочной системы у больных с дерматомиозитом обусловлено рядом факторов: мышечный синдром (гиповентиляция), присутствие и развитие инфекции, аспирации при глотании, развитие интерстициальной пневмонии и фиброзирующего альвеолита. Мышечная слабость, которая распространяется на дыхательные мышцы, в том числе и диафрагму, становится причиной снижения вентиляционной функции лёгких. Клинически это выражается в частом и поверхностном дыхании, инспираторной одышке, развитии гипостатической пневмонии. Дисфагия с аспирацией жидкости и пищи в лёгкие обусловливает развитие аспирационной пневмонии. Поражение лёгких выявляется у 5-46% больных дерматомиозитом, главным образом в виде интерстициальной пневмонии, фиброзирующего альвеолита и фиброза [27]. Одышка и кашель, хрипы и крепитация наблюдаются при выраженном поражении лёгких. Лёгочные функциональные тесты указывают на преимущественно рестриктивный тип нарушений со снижением общей и жизненной ёмкости лёгких, гипоксемия характеризуется умеренным снижением диффузионной способности лёгких. Выделяют определённые субтипы интерстициального поражения лёгких, которые следует учитывать при диагностике и лечении дерматомиозита: острый или подострый тип с тяжёлой быстропрогрессирующей одышкой и нарастающей гипоксемией уже в первые месяцы заболевания; хронический тип с медленнопрогрессирующей одышкой; асимптомный тип, протекает субклинически, выявляется при рентгенологическом и функциональном исследовании лёгких.

Первый тип интерстициального поражения лёгких имеет наихудший прогноз и требует ранней активной терапии глюкокортикоидами, цитоста-

тиками и др. Лёгочный фиброз развивается у 5-10% больных. Он характеризуется нарастающей инспираторной одышкой, сухим кашлем, крепитирующими хрипами в нижних отделах лёгких, нарастающей дыхательной недостаточностью. Необходимо иметь в виду возможность развития опухолевого, чаще метастатического, процесса в лёгких.

Кальциноз мягких тканей (преимущественно мышц и подкожной жировой клетчатки) является особенностью ювенильного варианта заболевания, наблюдается в 5 раз чаще, чем при ДМ у взрослых, и особенно часто в дошкольном возрасте. Кальциноз может быть ограниченный или диффузный, симметричный или асиметричный, представляет собой отложение депозитов солей кальция (гидроксиапатитов) в коже, подкожной клетчатке, мышцах или межмышечных пространствах в виде единичных узелков, крупных опухолевидных образований, поверхностных бляшек. При поверхностном расположении кальцинатов возможна воспалительная реакция окружающих тканей, нагнаивание и отторжение их в виде крошковатых масс. Глубоко расположенные кальцинаты мышц, особенно единичные, можно выявить только при рентгенологическом исследовании.

Суставной синдром может проявляться болями и ограничением подвижности в суставах, утренней скованностью как в мелких так и в крупных суставах. Припухлость встречается реже. Как правило при лечении все изменения в суставах претерпевают обратное развитие.

Системный мышечный процесс и поражение сосудов обуславливает частое вовлечение в патологический процесс миокарда, хотя при ДМ могут страдать все три оболочки сердца и коронарные сосуды, вплоть до развития инфаркта. В активный период у больных отмечается тахикардия, приглушенность сердечных тонов, нарушения ритма.

Основной причиной поражения желудочно-кишечного тракта при ДМ является распространенное поражение сосудов с развитием нарушения питания слизистой оболочки, нарушением нервной проходимости и поражением гладкой мускулатуры. Возможна клиника гастрита, колита, в том числе эрозивно-язвенные поражения. При этом могут наблюдаться незначительные или профузные кровотечения, возможна перфорация, приводящая к перитониту.

Проявляются изменениями функциональной активности половых желёз, гипофизарно-надпочечниковой системы, которые могут быть связа-

ны как с тяжестью заболевания и васкулитом, так и с проводимой стероидной терапией.

Основой для диагноза является клиническая картина. В общем анализе крови при ДМ имеется только умеренно ускоренная СОЭ, небольшой лейкоцитоз, часто эозинофилия различной степени выраженности. В биохимическом анализе крови характерно повышение т. н. «ферментов мышечного распада» (креатинфосфокиназы, лактатдегидрогеназы, АЛТ, АСТ, альдолазы), что имеет диагностическое значение. При остром процессе КФК и ЛДГ может превышать норму в 10 раз и более. Иммунологические исследования: АТ к гистидил тРНК синтетазе. Инструментальные методы – биопсия мышц для подтверждения диагноза: при полимиозите выявляют инфильтрацию мононуклеарными клетками (в основном лимфоцитами), локализующимися в эндомизии, некроз и регенерацию мышечных волокон; при дерматомиозите мононуклеарную инфильтрацию определяют в основном вокруг фасций и кровеносных сосудов, выявляют признаки васкулопатии. В поздних стадиях дерматомиозита (полимиозита) при гистологическом исследовании обнаруживают атрофию мышечных фибрил, их замещение жировой тканью, фиброз. При игольчатой миографии выявляют уменьшение амплитуды и длительности потенциалов действия мышечных волокон, полифазию, псевдополифазию, спонтанную электрическую активность мышечных волокон.

Диагностические критерии A. Bohan, J.B. Petter (1975) в модификации Miller:

- симметричная проксимальная мышечная слабость мышц плечевого и тазового пояса;
- признаки миозита в биоптате скелетной мышцы;
- повышение активности ферментов: КФК, альдолазы, ЛДГ, АСТ, АЛТ;
- первично-мышечные воспалительные изменения на игольчатой электромиографии (триада признаков);
- типичные кожные изменения.

Диагностические критерии K. Tanimoto и соавт. 1995:

- поражение кожи;
- проксимальная мышечная слабость;
- увеличение активности КФК и альдолазы;
- миалгии при пальпации или спонтанные боли;

- первично-мышечные воспалительные изменения на игольчатой электромиографии;

- антитела Jo-1 (гистидил –тРНК-синтетаза);

- неэрозивный артрит или артралгии;

- признаки системного воспаления;

- морфологические изменения, соответствующие воспалительной миопатии.

При наличии первого признака и по крайней мере четырех из последующих чувствительность для диагностики дерматомиозита составляет 94%, специфичность – 90%; для диагностики полимиозита чувствительность составляет – 99%, специфичность – 95% [19].

При вторичном (опухолевом) ДМ удаление опухоли приводит к стойкой ремиссии. При первичном ДМ используется медикаментозная терапия: глюкокортикоиды (начальная доза 1 – 2 мг/кг в сутки, при отсутствии положительной динамики в течение 4 недель доза увеличивается), метотрексат, азатиоприн, хлорамбуцил, циклофосфамид, циклоспорин, антималярийные препараты, микофенолята мофетил, внутривенный иммуноглобулин, препараты фактора некроза опухоли. Широкое применение в лечении ДМ нашел плазмаферез.

Системная красная волчанка (СКВ) – системное заболевание соединительной ткани, характеризующееся поражением многих органов и систем. Естественное развитие системной красной волчанки трудно поддается прогнозированию; оно часто носит прогрессирующий характер и при отсутствии лечения может заканчиваться летально. С другой стороны, системная красная волчанка иногда протекает со спонтанными ремиссиями или же вяло тянется долгие годы. У детей СКВ обычно протекает более остро и тяжело, чем у взрослых.

Этиология и эпидемиология. Причина системной красной волчанки неизвестна. Многие наблюдения свидетельствуют в пользу гипотезы, согласно которой системная красная волчанка обусловлена нарушением иммунной реактивности, возможно, генетически детерминированным. Определенную роль в патогенезе болезни могут играть вирусы. При системной красной волчанке отмечается целый ряд феноменов, в основе которых лежат иммунные механизмы. Уровень иммуноглобулинов в сыворотке повышен. Обнаруживаются антитела, которые реагируют с различными компонентами ядра (антинуклеарные антитела), рибонуклеиновой кислотой,

гамма-глобулином (ревматоид- ные факторы), эритроцитами (положительная проба Кумбса), тромбоцитами, лейкоцитами, антигенами, используемыми в серологических тестах на сифилис (ложноположительные пробы), и с факторами свертывания крови. Кроме того, отмечается связь между воспалительным процессом и циркулирующими иммунными комплексами, в частности, состоящими из ДНК и антител против ДНК. Такие иммунные комплексы откладываются в тканях, фиксируют комплемент и инициируют воспалительную реакцию, следствием которой становится повреждение тканей, например, при волчаночном нефрите с помощью иммунофлюоресценции в почечных тканях удается выявить иммуноглобулины и комплемент, а из пораженных почечных клубочков удается элюировать ДНК и антитела к ДНК; для активной формы СКВ, протекающей с нефритом, характерно снижение уровня комплемента в сыворотке и присутствие циркулирующих антител, реагирующих с ДНК [26, 27].

Начало или обострение болезни могут быть связаны с интеркуррентными инфекциями; предполагается, что у больных СКВ повышена чувствительность к инфекциям, обусловленная по-видимому, дефектом иммунных механизмов. Имеющиеся данные, включая сведения о нарушении функций Т- и В-лимфоцитов у больных системной красной волчанкой, позволяют считать, что в основе этой болезни может лежать иммунодефицит. Иногда заболевание носит семейный характер, описаны случаи СКВ у идентичных близнецов; у родственников больных волчанкой обнаружены гипергаммаглобулинемия, антинуклеарные антитела и другие признаки нарушения иммунной системы [26, 27].

После введения целого ряда лекарственных средств, главным образом гидралазина, сульфаниламидных препаратов, прокаинамида и противосудорожных средств иногда возникает так называемая лекарственная волчанка. Она, как правило, протекает легко и проходит после прекращения приема соответствующего лекарственного препарата. Солнечное облучение может вызывать обострение кожных, а иногда и общих проявлений заболевания.

Частота системной красной волчанки точно не установлена, однако эту болезнь нельзя отнести к категории редких. В 20% случаев системной красной волчанки возникает в детстве, обычно у детей старше 8 лет. Во всех возрастных группах среди больных преобладают лица женского пола (8:1); исключение, вероятно, составляет препубертатный возраст, когда де-

вочки и мальчики заболевают одинаково часто. Системной красной волчанкой болеют представители всех рас; однако некоторые темнокожие люди (негры, латиноамериканцы, а также индейцы ряда коренных американских племен), по-видимому, болеют волчанкой несколько чаще [26].

Патоморфология. Патологические изменения возникают во многих участках организма, охватывая различные органы системы. В окрашенных гематоксилином пораженных тканях выявляются скопления аморфного внеклеточного материала, имеющего пурпурный цвет. Такие гематоксилиновые тельца, по-видимому, представляют собой дегенерированные клеточные ядра, аналогичные включения в LE-клетках. В рыхлой соединительной ткани и в стенках кровеносных сосудов пораженных тканей присутствует фибриноид, т. е. бесклеточный материал, характеризующийся выраженными эозинофильными свойствами. Это вещество, состав которого неизвестен, не специфично для системной красной волчанки и, как правило, наблюдается при воспалительных процессах, главным образом при мононуклеарных реакциях. В селезенке отмечаются характерные изменения в виде «луковичных колец», обусловленные периваскулярным фиброзом вокруг пораженных сосудов. Иногда в пораженных тканях обнаруживаются гранулемы.

Клинические проявления. Болезнь может начаться остро или развиваться исподволь. Иногда с момента появления первых симптомов до постановки диагноза системной красной волчанки проходят многие годы. К наиболее частым ранним симптомам относятся лихорадка, недомогание, артрит или артралгия и сыпь. В тот или иной период болезни лихорадка отмечается у большинства больных; она может быть постоянной или интермиттирующей. Часто отмечаются недомогание, анорексия, потеря веса и общее истощение. В тот или иной период болезни у большинства больных возникают кожные проявления. Сыпь налице в виде «бабочки» (рис. 27), эритематозные очаги или шелушащиеся эритематозные бляшки охватывают молярные области лица и обычно распространяются на спинку носа. Сыпь может быть фоточувствительной, распространяться по всему лицу с переходом на волосистую часть головы, шею, грудь и конечности, может приобретать буллезный характер, а также подвергаться вторичному инфицированию. Дискоидная волчанка (характеризующаяся только кожными проявлениями) более характерна для взрослых больных. Могут от-

мечаться также другие кожные высыпания. Характерны эритематозные макулы и точечные поражения на ладонных и подошвенных поверхностях, а также на кончиках пальцев; эти кожные элементы вторичны по отношению к сосудистым изменениям; кроме того, в тканях могут возникать локальные инфаркты. В ряде случаев возникает феномен Рейно. В области ногтевых лож выявляются сосудистые изменения.

На поверхности неба, а также слизистых оболочек рта и носа иногда отмечаются макулезные и язвенные элементы. На пораженных и травмируемых участках возникает пурпура, иногда сочетающаяся с тромбоцитопенией. В отдельных случаях такая картина наблюдается одновременно с узловатой эритемой и многоформной эритемой. Облысение, связанное с воспалительным процессом в области волосяных фолликулов, носит очаговый или генерализующий характер, при этом волосы становятся грубыми, сухими и чрезмерно ломкими (рис 28). Больные нередко жалуются на боли в суставах и скованность, при этом зачастую объективные изменения отсутствуют, иногда пораженные суставы могут быть теплыми на ощупь и припухшими, однако стойкий деформирующий артрит встречается редко. В литературе описаны случаи асептического некроза костей, особенно головки бедренной кости, по-видимому, возникшие вторично в результате васкулита. У некоторых больных наблюдаются теносиновит и миозит. Для системной красной волчанки характерен полисерозит, проявляющийся плевритом, перикардитом и перитонитом. Часто отмечаются гепатоспленомегалия и генерализованная лимфаденопатия. Поражение сердца клинически может проявляться в виде разнообразных шумов клапанного происхождения, шумов трения перикарда, кардиомегалии, изменений на ЭКГ или застойной сердечной недостаточности; на вскрытии обнаруживают миокардит, перикардит или бородавчатый эндокардит (эндокардит Либмана-Сакса). Могут возникать инфильтраты в паренхиме легких; однако прежде чем отнести пневмонию за счет системной красной волчанки, следует исключить инфекцию. При СКВ иногда возникают острые пневмонии, легочные кровотечения или хронический фиброз легких. Поражение центральной нервной системы может быть причиной изменений личности больного, судорог, нарушений мозгового кровообращения и периферического неврита. К желудочно-кишечным проявлениям системной красной волчанки относятся боли в животе, рвота диарея, мелена и даже инфаркты кишки, возникающие вторично в результате васкулита. Среди поражений

органов зрения следует отметить эписклерит, ирит и сосудистые изменения сетчатки, сочетающиеся с кровоизлияниями или экссудатами. У многих больных выявляются клинические признаки поражения почек.

При СКВ возникает LE-клеточный феномен, для которого характерно появление LE-клеток (клеток красной волчанки), – нейтрофильных лейкоцитов, содержащих фагоцитированные фрагменты ядер других клеток (для СКВ характерно распознавание собственных клеток как чужеродных и образование против них аутоантител, разрушение таких клеток и фагоцитоз). У половины пациентов отмечается анемия. Лейкопения и тромбоцитопения могут быть как следствием СКВ, так и побочным эффектом её терапии. Часто в анализе крови регистрируется эозинофилия.

В последние годы внимание исследователей привлечено к изучению роли антител к фосфолипидам (АФЛ) в развитии тромботических нарушений и сосудистой патологии при СКВ. АФЛ рассматриваются как гетерогенная популяция антител, реагирующих с кардиолипином и другими отрицательно заряженными фосфолипидами, обладающими активностью волчаночного антиноагулянта или обусловливающими развитие ложноположительной реакции Вассермана . Убедительно показано, что продукция АФЛ ассоциируется с развитием достаточного очерченного симптомокомплекса, получившего название антифосфолипидного синдрома, одним из проявлений которого является поражение центральной нервной системы (ЦНС) [27].

Диагноз устанавливают на основании классификационных критериев Американской коллегии ревматологов. Для верификации диагноза СКВ необходимо наличие 4 и более из 11 критериев:

1. Скуловая сыпь;
2. Дискоидная сыпь;
3. Фотосенсибилизация;
4. Язвы слизистой оболочки рта или носоглотки;
5. Артрит;
6. Серозиты;
7. Поражение почек;
8. Неврологические нарушения;
9. Гематологические нарушения;
10. Иммунологические нарушения
11. Повышение титра антинуклеарных антител.

Терапию следует прово- дить с учетом распространенности и тяжести проявлений болезни у данного больного. Больных необходимо обследовать самым тщательным образом, особенно в том, что касается состояния почек. У больных с клиническими симптомами нефрита характер и тяжесть поражений почек следует оценивать путем изучения биоптатов.

Специфического лечения системной красной волчанки не существует; для терапии используют лекарственные средства, которые подавляют воспалительный процесс и, возможно, образование иммунных комплексов, а также функциональную способность иммунологически активных эффекторных клеток (последний механизм действия лекарств не доказан). В целом терапия больных СКВ должна быть направлена на поддержание клинического благополучия и нормального уровня комплемента в сыворотке.

Как правило, с учетом конкретного случая, при лечении системной красной волчанки возможны следующие варианты: экстракорпоральная фармакотерапия, препараты анти-ФНО, преднизолона, диклофенак-натрия, плазмосорбция, криопреципитация, иммуносорбция, лейкоцитаферез.

У больных легкой формой системной красной волчанки, протекающей без нефрита, для облегчения проявления артрита и иных симптомов, вызывающих дискомфорт, следует использовать салицилаты или другие нестероидные препараты. Важное значение приобретает тщательное наблюдение за больным с целью раннего выявления нефрита. Местные стероидные препараты можно использовать для устранения высыпаний на лице. При незначительно выраженном волчаночном нефрите (например, при волчаночном гломерулите) терапия также носит симптоматический характер; ей должно сопутствовать тщательное наблюдение за состоянием больного. Вначале кортикостероиды следует использовать в дозах, достаточных для подавления симптомов (10 – 40 мг в сутки). Полезными вспомогательными средствами могут быть противомалярийные препараты. При тяжелом волчаночном нефрите (волчаночный гломерулонефрит или мембранозный гломерулонефрит с нефротическим синдромом), поражении ЦНС, системы крови (тромбоцитопения, гемолитическая анемия) лечение должно быть направлено не только на поддержание клинического благополучия больного, но и на подавление патологического процесса в почках и других органах, о котором можно судить по нормализации уровня комплемента сыворотки и снижению количества циркулирующих антител к

ДНК. Для этого может потребо- ваться длительное применение больших доз кортикостероидов; исходная доза преднизолона обычно составляет 1-2 мг/кг в сутки. При длительном использовании больших доз кортикостероидов возможно появление любых известных нежелательных побочных эффектов этих препаратов. Иногда используют другие схемы введения стероидов, включая внутривенную пульс-терапию большими дозами, или прием их через день.

Такие препараты, как азатиоприн, циклофосфамид и хлорамбуцил, могут эффективно подавлять проявления тяжелой системной красной волчанки. Эти препараты нельзя использовать для лечения легкой системной красной волчанки, а также в тех случаях, когда активность болезни можно достаточно эффективно подавлять одними только кортикостероидами.

Судороги и другие проявления поражения центральной нервной системы необходимо, проявляя осторожность, лечить большими дозами преднизона; как правило, такие симптомы наблюдаются при тяжелой активной системной красной волчанке, возникают эпизодически и могут никогда больше не появиться, если больной благодаря лечению благополучно перенес острый приступ и если в дальнейшем удается эффективно контролировать активность болезни.

Учитывая существование лекарственной волчанки, необходимо узнать у больного, принимал ли он лекарства, способные индуцировать волчанку; лекарственные средства, способные вызывать волчанку, не следует применять для лечения больных системной красной волчанкой.

Тщательное наблюдение имеет огромное значение для правильного ведения всех больных СКВ; для этого необходимо периодически оценивать клиническое состояние больного, его серологический статус и функцию почек. Необходимо быстро распознавать любые признаки ухудшения состояния и безотлагательно проводить соответствующее лечение. Поскольку болезнь неизлечима и сохраняется в течение всей жизни, больные должны находиться под наблюдением в течение многих лет.

Узелковый полиартериит – системный васкулит с поражением средних и мелких артерий. Заболеть могут представители всех возрастных групп, однако дети болеют редко. Мужчины болеют чаще, чем женщины. Причина этой болезни неизвестна; есть сообщения о ее возникновении после приема определенных лекарств. В небольшом числе случаев выявлена связь болезни с присутствием антигена вируса гепатита В, стрепто-

кокковой инфекцией и серозным средним отитом. Воспалительный инфильтрат, содержащий нейтрофильные лейкоциты, эозинофилы и клетки округлой формы, может охватывать толщу сосудистой стенки. В пораженных сосудах иногда возникают некрозы, тромбозы и аневризмы, которые в свою очередь могут стать причиной инфарктов. Исходом воспаления являются рубцовые изменения или реканализации сосудов. Клинические проявления узелкового полиартериита разнообразны и зависят от локализации сосудистых поражений. Обычно наблюдаются признаки системного заболевания, такие, как лихорадка, анорексия, сонливость, слабость и потеря массы тела. Нередко отмечаются артралгия и артрит; могут иметь место миалгия и миозит. Часто наблюдаются кожные проявления заболевания, среди которых следует отметить эритематозные высыпания, узелковые элементы, петехиальные и пурпурные элементы, изъязвления кожи и отек. Нередко развивается гангрена конечностей (рис. 29). Вовлечение в патологический процесс периферических нервов, расположенных вблизи пораженных сосудов, ведет к возникновению периферических невропатий, которые проявляются болями, чувством онемения, парестезиями и мышечной слабостью. Боли в животе, кровотечения, изъязвления и инфаркты могут быть следствием поражения сосудов желудочно-кишечного тракта. Потенциально опасным проявлением болезни, способным привести к развитию почечной недостаточности и смерти, является поражение почек. При поражении крупных почечных сосудов возникают боли в боковых отделах живота и макрогематурия; следствием поражения мелких сосудов почек и почечных клубочков являются микрогематурия, протеинурия и цилиндрурия. Поражению почек часто сопутствует гипертензия. Воспалительный процесс в легочных сосудах нередко является причиной кашля, свистящего дыхания, легочных инфильтратов и плеврита. К признакам поражения центральной нервной системы относятся судороги, энцефалитные симптомы и инсульт. При узелковом полиартериите могут возникать параличи черепно-мозговых нервов и иридоциклит. Поражение коронарных сосудов может вызывать тахикардию, застойную сердечную недостаточность и инфаркт миокарда; иногда возникает перикардит. Частыми симптомами заболевания являются орхит и эпидидимит. Специфических лабораторных методов диагностики узелкового полиартериита не существует. СОЭ бывает повышена, в крови могут присутствовать реактанты острой фазы. Часто отмечается анемия; в некоторых случаях выявляется эозинофилия. Могут

иметь место макро- или микро- гематурия и нарушения функции почек. Узелковый полиартериит легко спутать со множеством других заболеваний. Особенно трудно отличить эту болезнь от других ревматических заболеваний. Диагноз базируется главным образом на клинических данных, а также на результатах гистологического исследования биоптатов пораженных тканей. В биоптатах мышечной ткани не всегда удается выявить признаки васкулита. Определенную диагностическую информацию может дать артериография печени и почек. В лечении узелкового полиартериита используются – глюкокортикоиды, цитостатики, внутривенный иммуноглобулин, препараты фактора некроза опухоли, плазмаферез.

Синдром Черджа-Стросс (СЧС) характеризуется полиорганностью с наличием системного васкулита, вовлекающего сосуды легких, сердца, ЖКТ, нервной системы, кожи, мышц и суставов, а так же БА , аллергического ринита, синусита. СЧС является идиопатическим аутоиммунным процессом, но известны случаи, когда он был вызван медикаментами [39]. Патологические изменения в легких характеризуются васкулитом артерий легких среднего размера и экстраваскулярными гранулемами, состоящими из гистиоцитов, гигантских клеток и большого количества эозинофилов. СЧС является редким заболеванием, наблюдается одинаково часто у мужчин и у женщин, обычно в возрасте 35-50 лет. Известны случаи заболевания у детей и подростков. Общими симптомами являются лихорадка, похудание, артралгии и миалгии, слабость. В течение заболевания можно условно выделить три стадии: развитие БА и ринита, эозинофильных инфильтратов в органах (в легких – эозинофильной пневмонии, напоминающий ХЭП) и, наконец, васкулита с внелегочными проявлениями. У 3/4 пациентов имеет место аллергический ринит, сочетающийся с рецидивирующим синуситом и полипозом. Патология периферических нервов представлена множественным мононевритом или ассиметричной полинейропатией. Развитие эозинофильного миокардита, коронарного артериита и перикардита может стать фатальным. Изменения со стороны сердца часто выявляются на стадии развития левожелудочковой недостаточности и дилатационной кардиомиопатии [97]. У половины пациентов имеются кожные проявления в виде эритемы, крапивницы и подкожных узелков. У 1/3 пациентов выявляются изменения со стороны желудочно-кишечного тракта: язвенная болезнь желудка и 12 перстной кишки, язвенный колит, холецистит, которые проявляются болью в животе, диареей и могут ослож-

няться кровотечением или пер- форацией [97]. У 1/4 определяется умеренно выраженная патология почек [97]. Для пациентов с СЧС характерны анемия и увеличение СОЭ. Эозинофилия крови обычно достигает 5 – 20 × 10^9/л, но может быть и выше. Содержание эозинофилов в БАЛ и плевральном выпоте достигает 60% [65]. Более чем у половины больных в крови обнаруживаются антитела к цитоплазме нейтрофилов [83]. Высокое содержание эозинофильного нейротоксина в моче также является маркером активности СЧС. Изменения на рентгенограммах и КТ грудной клет- ки не являются специфичными для СЧС. Инфильтраты в легких различной протяженности и плотности, часто мигрирующие, обнаруживаются у 2/3 пациентов. Реже наблюдаются узелковые центрилобулярные изменения, утолщение стенок бронхов, медиастинальная лимфаденопатия, плевральный и перекардиальный выпот. Американская ассоциация ревматологов в 1990 г. выделила диагностические критерии СЧС [106]:

-приступы БА;
-эозинофилия крови 1,5 × 10^9/л;
-мононеврит или полинейропатия;
-легочные инфильтраты;
-двухсторонний верхнечелюстной синусит;
-экстарваскулярные некротизирующиеся гранулемы
и эозинофильная инфильтрация в биоптатах легких.

Диагноз СЧС может быть уставлен при наличии не менее четырех критериев из шести. Важными диагностическими критериями являются так же обнаружения ANCA в крови и характерных патологических изменений в биоптатах кожи, мышц и легких.

В качестве стартового лечения больных с СЧС применяют пульс терапию метилпреднизолоном, после которой в течении нескольких месяцев продолжается прием системных ГКС в суточной дозе 1 мг/кг с последующим ее уменьшением. У половины пациентов такое лечение позволяет добиться стойкой ремиссии. Важным показателем достижения ремиссии является поддержание уровня эозинофилии в крови 1×10^9/л. В случаях тяжелого течения СЧС, неэффективности системных ГКС, развития рецидивов после отмены или уменьшения дозы системных ГКС, терапию дополняют назначением цитостатиков (азатиоприна или циклофосфамида). Имеется опыт успешного применения интерферона, комбинации циклос-

порина с внутривенным имму- ноглобулином у пациентов с тяжелым течением СЧС. Показатель 5-летней выживаемости при СЧС достигает 79%.

Гранулематоз Вегенера – аутоиммунное гранулематозное воспаление стенок сосудов, захватывающее мелкие и средние кровеносные сосуды: капилляры, венулы, артериолы и артерии, с вовлечением верхних дыхательных путей, глаз, почек, легких и других органов. Относится к системным некротизирующим васкулитам. Гранулематоз Вегенера – тяжелое быстро прогрессирующее заболевание и без своевременно начатого лечения приводящее к смертельному исходу в течение 6 – 12 мес. Подразделяется на две формы: локальную и генерализованную. При локальной форме поражаются ЛОР органы (90 % случаев) и глаза (15 % случаев) с развитием ринита, назофарингита, синусита, евстахиита, отита, склерита, эписклерита, а также увеита. При генерализованной форме к вышеуказанным симптомам присоединяется поражение легких (80 % случаев) в виде легочного гранулематозного васкулита, обычно заканчивающегося образованием легочных гранулем. Гранулемы подвержены распаду с образованием каверн, что нередко сопровождается легочным кровотечением. У 2/3 пациентов наблюдается поражение почек в виде некротизирующего быстропрогрессирующего гломерулонефрита. Достаточно часто гранулематоз Вегенера протекает с развитием кожного васкулита (у 40 % пациентов) и поражения периферической нервной системы (15 %) с развитием асимметричной полинейропатии. У 5 % больных описан перикардит. Гранулематоз Вегенера поражает в равной степени как мужчин, так и женщин. Средний возраст заболевших – 40 лет. Заболевание начинается с общей слабости, пониженного аппетита и похудания. В последующем присоединяются лихорадка, артралгии и миалгии. Иногда выявляют симптомы реактивных артритов.

Поражение глаз. При гранулематозе Вегенера воспалительный процесс затрагивает в основном белочную и радужную оболочку глаз. Неред- ко развитие увеита, иридоциклита, эписклерита, склерита, приводящих к перфорации роговицы и слепоте. Возможно образование периорбитальной гранулёмы и экзофтальма.

Поражение лёгких. В легких образуются гранулемы, нередко распадающиеся, что приводит к кровохарканию и развитию дыхательной недостаточности. У 1/3 пациентов гранулёмы клинически ничем себя не прояв-

ляют. Возможно развитие плев- рита, аускультативно проявляющегося шумом трения плевры. Также может наблюдаться выпотной плеврит.

Поражение верхних дыхательных путей, ротовой полости и органов слуха. Проявляется в виде упорного насморка с гнойно-геморрагическим отделяемым. В последующем развивается изъязвление слизистой оболочки. Возможна перфорация перегородки с развитием седловидной деформации носа (Рис. 30). Помимо язвенно-некротического ринита возможно поражение трахеи, гортани, придаточных пазух носа, слуховых труб и ушей. Нередко возникновение язвенного стоматита.

Поражение нервной системы. Протекает в виде асимметричной полинейропатии.

Поражение кожи. Наблюдается кожный васкулит с язвенно-геморрагическими высыпаниями.

Поражение почек. Одной из излюбленных локализаций гранулематоза Вегенера являются почечные клубочки. Гломерулонефрит проявляется гематурией и протеинурией, нередко имеет быстро прогрессирующее течение и приводит к быстро нарастающей почечной недостаточности.

Поражение оболочек сердца. Проявляется в виде различных видов перикардита. Поражение миокарда и эндокарда нехарактерно.

Комбинированная терапия СГК и циклофосфамидом – основа лечения гранулематоза Вегенера. При субглоточном стенозе гортани развитие угрожающих жизни осложнений может потребовать экстренной трахеотомии или плановой хирургической коррекции в сочетании с местным введением глюкокортикоидов. Развитие острой дыхательной недостаточности на фоне диффузных альвеолярных геморрагий может потребовать искусственной вентиляции легких.

Рис. 24. *Синдром Стивенса-Джонсона*

Рис. 25. *Синдром Лайелла.*

Рис. 26. *Дерматомиозит. Гелиотропная сыпь. «Симптом очков».*

Рис . 27. *Дерматит на лице у больной системной красной волчанкой.*

Рис. 28. *Алопеция у больной системной красной волчанкой.*



Рис. 29. *Некроз дистальных фаланг пальцев кисти у больного узелковым полиартериитом*

Рис. 30. *Седловидная деформация носа у больной гранулематозом Вегенера*

Учитывая значительные трудности, которые возникают при диагностике довольно редкой патологии – системных васкулитов, гематологическим проявлением которых часто является эозинофилия, приводим несколько клинических наблюдений.

<u>Больной С.</u> 62 лет поступил в неврологическое отделение АОКБ с жалобами на слабость в кистях рук и стопах, невозможность самостоятельно передвигаться. Из анамнеза известно, что с 2005 года больному выставлялись диагнозы – бронхиальная астма, аллергический ринит, синусит. Периодически беспокоили приступы удушья и насморк. В ноябре 2010 г. без видимых причин появились боли в икроножных мышцах, с начала декабря присоединились жгучие боли в стопах, с постепенным нарастанием

их интенсивности. За медицин- ской помощью обратился только в конце декабря. Сначала лечился амбулаторно, но затем, 31.12.10, госпитализирован в ЦРБ по месту жительства. В стационаре появились жгучие боли в кистях рук, затем появилась и постепенно нарастала слабость в стопах и кистях. Отмечался эпизод задержки мочи, расцененный как проявление ДГПЖ и регрессировавшей на фоне лечения. В течение последней недели самостоятельно не передвигался из-за слабости в ногах. Страдает самообслуживание на фоне слабости в руках. Направлен из в ЦРБ в АОКБ для дообследования. В неврологическом статусе: сознание ясное, ориентирован верно. ЧМН: зрение снижено по возрасту, Ng – нет, диплопии – нет, глазные щели и зрачки D=S. Нарушений чувствительности на лице нет, точки выхода тройничного нерва при пальпации безболезненны. Лицо в покое симметричное. Снижены рефлексы с задней стенки глотки, дисфагию отрицает, дисфонии нет. Рефлексы орального автоматизма резко положительные. Походка: самостоятельно не ходит. Статика позвоночника: усилен грудной кифоз. Движения в шейном отделе позвоночника в достаточном объеме. Движения в поясничном отделе позвоночника в полном объеме. Напряжения паравертебральных мышц нет. Болезненности паравертебральных точек нет. Симптомы ликворного толчка отрицательные. Движения в конечностях в достаточном объеме. Мышечный тонус сохранен в проксимальной мускулатуре, снижен в дистальных отделах. Тетрапарез в дистальных отделах, преимущественно в стопах до 1-2 баллов. Амиотрофии предплечий, кистей, голеней, стоп. Гиперкинезов нет. Поверхностная чувствительность снижена в пальцах стоп и кистей. Глубокая чувствительность снижена в пальцах стоп и кистей. Проксимальные рефлексы резко снижены. Пальце - носовая проба: не уверенно. Колено - пяточная проба: не уверенно. Менингеальные симптомы отрицательные. Тазовых нарушений на момент осмотра нет. Вегетативные проявления: гиперкератоз ладоней, стоп, некротические изменения ногтевых фаланг пальцев стоп. Периферические лимфатические узлы не увеличены. В легких везикулярное дыхание, единичные рассеянные хрипы. Тоны сердца ясные, ритм правильный, артериальное давление – 120/80 мм рт ст. Живот мягкий, безболезненный при пальпации. Мочеиспускание свободное, безболезненное.

В клиническом анализе крови эозинофилия 40 – 50%, ускорение СОЭ до 50 мм/ч. Миелограмма: увеличение количества эозинофилов до 27%.

Анализ мочи без патологии. Кровь на LE –клетки 3-х кратно – без патологии. Анализ кала на яйца гельминтов многократно – отрицательный. ИФА на гельминты: отрицательный. Анализ крови на PSA – 3.0 (N до 4). ЛДГ 229, остальные биохимические показатели крови – глюкоза, электролиты, белок, билирубин, АСТ, АЛТ, ЩФ, мочевина, креатинин – в пределах нормы. ЭКГ – синусовый ритм, ЧСС 92 в мин. Блокада передней ветви левой ножки п. Гиса. Гипертрофия миокарда левых отделов сердца. Диффузные изменения в миокарде. ЭНМГ – блок проведения практически по всем сенсорным и моторным волокнам верхних и нижних конечностей. Рентгенография ППН: синусит. УЗИ органов брюшной полости - незначительное увеличение правой доли печени, диффузные изменения паренхимы печени, подчеркнутость портальных трактов. УЗИ почек – деформация ЧЛК, повышение эхогенности паренхимы, кистоподобные структуры паренхимы обеих почек, эхоплотная структура чашечки левой почки. УЗИ сердца – уплотнен корень аорты; неоднородность эхоструктуры МКП; дополнительная хорда левого желудочка; полости сердца не расширены; сократительная способность миокарда ЛЖ сохранна. Рентгенограмма и КТ органов грудной полости – признаки эмфиземы, линейный и очаговый пневмофиброз нижней доли правого легкого. Бронхоскопия – двухсторонний диффузный эндобронхит ИВ I-II степени, полиповидное образование в верхней трети трахеи (материал взят на цитологию). Цитологическое исследование биоптата из полиповидного образования верхней трети трахеи – умеренная пролиферация клеток цилиндрического эпителия, часть клеток дистрофически изменена, большое количество эозинофилов. ФГЭДС – острая язва угла желудка. ПЦР на маркеры вирусных гепатитов – результат отрицательный. Анализ крови на криоглобулины – отрицательный.

Выставлен диагноз: Аллергический гранулематозный ангиит Чарджа-Стросс, генерализованная форма с поражением легких, периферической нервной системы, придаточных пазух носа. Вторичная дистальная множественная сенсо-моторная мононейропатия. Дистальный тетрапарез до 0-1 балла. Амиотрофический с-м. Некроз в области ногтевых лож пальцев стоп.

Проведено лечение: 3 сеанса плазмафереза; пульс-терапия дексаметазоном 100 мг в/в капельно №5, затем 60 мг преднизолона в таблетках в сутки, комбилипен 2,0 в/м, октолипен 60 Ед в/в капельно, ницерголин 4 мг

в/м, аспаркам по 1 т 3 р/д, рута- цид по 1 т. 3 р/д за 1 час до приема пищи, ЛФК для мимической мускулатуры, физиолечение, ИРТ. На фоне проводимого лечения незначительная положительная динамика. Рекомендовано: продолжить прием преднизолона по схеме – 60 мг в течение 2-х недель, затем снижать по 5 мг каждые 2 недели, до поддерживающей дозы – 0,2 мг/кг массы тела в сутки (при положительной динамике – в течение года) в сочетании с сопроводительной симптоматической терапией; цитостатическая терапия: циклофосфан 200 мг в/м, через два дня, в течение 2-х недель, затем 200 мг в/м 2 раза в неделю в течение 3-х месяцев (или per os 2мг/кг в сутки до 14 дней), затем снижение дозы под контро- лем лейкоцитов в крови – 1 раз в неделю в течение 1-го месяца, затем (при стабилизации уровня лейкоцитов) 1 раз в 2 недели; иммунофан 0.005% по 1.0 в/м через день №5; прием поливитаминов с микроэлемента- ми курсами. Контроль ФГДЭС.

Приведеный случай интересен тем, что очень редкое заболевание - аллергический гранулематозный ангиит Чарджа-Стросса диагностирован у пациента в возрасте 62 лет, хотя в большинстве случаев этот васкулит встречается у пациентов до 35 лет. Гематологическим проявлени- ем заболеания явилась высокая эозинофилия крови (50%), что на первом этапе диагностики потребовало выполнения стернальной пункции (для исключения системного заболевания крови) и паразитологического исследования (для исключения гельминтоза). На первое место в клинической картине выступала тяжелая неврологическая симптоматика. Тем не менее, лечащим врачем было проведено необходимое обследование для диагностики системного васкулита, что позволило своевременно поставить диагноз.

<u>Больной О.</u>, 37лет поступил в ревматологическое отделение АОКБ с жалобами на общую слабость, слабость в мышцах рук и ног, отсутствие аппетита, снижение веса на 27 кг, боли в эпигастрии, правом подреберии, боли в мышцах бедра слева, боли в яичках. Считает себя больным с апреля 2010 года, когда на фоне полного здоровья появилось онемение 3, 4 и 5 пальцев правой кисти. Постепенно присоединились слабость и онемение в правой стопе, впоследствии в левой стопе и в левой кисти. В июле 2010 г. обратился к неврологу поликлиники по месту жительства, проводимое лечение без эффекта, за 1,5 мес. похудел на 27 кг. Присоединились боли в

животе, тошнота, рвота. Ле- чился в хирургическом отделении, острая хирургическая патология была исключена, выставлен диагноз – хронический панкреатит в стадии обострения. Госпитализирован в неврологическое отделение, где появилась лихорадка до 38,5°С, была диагностирована внебольничная пневмония с локализацией в нижней доле правого легкого, переведен в терапевтическое отделение, где в течение 14 дней получал антибактериальную терапию, пневмония разрешилась. В анализах крови постоянно отмечалась эозинофилия до 20%. После выпис- ки (сентябрь 2010 г) самостоятельно приехал на консультацию в Амур- скую областную консультативную поликлинику, где был осмотрен невро- логом, ревматологом, гематологом, гастроэнтерологом, пульмонологом. Причина вышеописанных жалоб не установлена, был госпитализирован в неврологическое отделение.

*При объективном осмотре обращало на себя внимание сетчатое ливедо на коже. Периферические лимфатические узлы не увеличены. Неврологический статус – множественная ассиметричная мононейропатия, моторносенсорный вариант с выраженным дистальным тетрапарезом, амиотрофическим синдромом, умеренным болевым синдромом, сенситивной атаксией, легким бульбарным синдромом. В легких везикулярное дыхание, без хрипов. Тахикардия до 100 ударов в минуту. При аускультации сердца патологических шумы не выслушивались. Артериальное давление 180 и 100 мм рт ст. Живот при пальпации болезненный во всех отделах, в большей степени в левом подреберии. В клиническом анализе крови эритроциты - 3,96*10^{12}/л, Нв-127 г/л, лейкоциты - 25,2*10^{9}/л, СОЭ – 47 мм в час, сегментоядерные – 62%, эозинофилы – 25%, базофилы – 2%, моноциты – 3%, лимфоциты – 8%, тромбоциты – 400*10^{9}/л. В биохимическом анализе крови: мочевина - 6,0 ммоль/л, креатинин – 110 ммоль/л, билирубин – 9.5 - 8,0 - 1,5, AST- 30Ед/л, ALT-26Ед/л, СРБ- отр, кальций – 2,17 ммоль/л, альбумин – 25 г/л, амилаза - 291, общий белок - 61 г/л, фибриноген - 6.2 мг/л, ПТИ – 78%. Клинический анализ мочи без патологии. ЭХОКГ – признаки миокардиодистрофии. МРТ головного мозга – признаки смешанной гидроцефалии, левостороннего мастоидита. ФГДС – поверхностный гастрит, эрозивный бульбит. УЗИ предстательной железы – очаговое, узловое образование предстательной железы. Узел по передней поверхности с васкуляризацией (подозрение на неопластический процесс). УЗИ мошонки – единичные мелкие кальцинаты паренхимы яичек. УЗИ почек –*

без патологии. Анализ крови на PSA - 0,676. Консультация уролога – хронический простатит, ремиссия. Рекомендовано контрольный осмотр уролога через 3 мес. с повторным ТРУЗИ предстательной железы и ан. крови на ПСА. 8 октября у больного развилась клиника динамической кишечной непроходимости. Консультация хирурга от 8.10.10 – динамическая кишечная непроходимость. Рекомендована обзорная рентгенография брюшной полости. Обзорная рентгенография брюшной полости подтвердила диагноз кишечной непроходимости. В динамике обзорная рентгенография брюшной полости от 9.10.10 – бариевая взвесь проходит до нисходящего отдела поперечной ободочной кишки, единичные горизонтальные уровни. 10.10.10 динамическая кишечная непроходимость разрешилась. Больной был обсужден на консилиуме – учитывая наличие сетчатого ливедо, мононейропатии, снижения веса на 27 кг, эпизода лихорадки, поражения ЖКТ в виде динамической кишечной непроходимости и панкреатита, миокардиодистрофии, эозинофилии в анализах крови высказано предположение об узелковом полиартериите. Выполнена биопсия кожно-мышечного лоскута: кожа нормального строения с незначительным очаговым отеком; воспалительной инфильтрации вокруг придатков кожи нет; от слабой до умеренной лимфоидная инфильтрация по ходу мелких сосудов сосочкового слоя дермы; инфильтрации более крупных сосудов в глубоких слоях дермы и жировой клетчатки нет; отмечается чередование участков стеноза и анневризматического расширения артерий среднего калибра; отек, дистрофические изменения, очаговая фрагментация нервных волокон глубоких слоев дермы и жировой клетчатки; заключение – узелковый полиартериит.

Выставлен клинический диагноз – Узелковый полиартериит, подострое течение, акт. III с поражением периферической нервной системы (множественная ассиметричная мононейропатия, моторносенсорный вариант с выраженным дистальным тетрапарезом, амиотрофическим синдромом, умеренным болевым синдромом, сенситивной атаксией, легким бульбарным синдромом), кожи (сетчатое ливедо), ЖКТ (хронический рецидивирующий панкреатит, динамическая кишечная непроходимость от 8.10.10.), сердца (миокардиодистрофия), артериальная гипертензия II степени, высокий риск, НК I. Переведен для дальнейшего лечения в ревматологическое отделение. Проведена пульс-терапия дексаметазоном. В дальнейшем терапия таблетированным преднизолоном по 40 мг, затем

по 60 мг в день. Пульс-терапия циклофосфаном 1000 мг в/в капельно дважды. Проведено два сеанса плазмафереза. Симптоматическая терапия – трансфузии свежезамороженной плазмы, аминоплазмаль Е, и др. На фоне проводимого лечения купирован болевой синдром в мышцах, появился аппетит. Нет болей в яичках. АД 140/100 мм рт ст. Сохраняется ассиметричная мононейропатия с дистальным тетрапарезом. Переведен для продолжения лечения по месту жительства.

Больная С., 1970 г.р. поступила в пульмонологическое отделение АОКБ. Жалобы при поступлении: на выраженную слабость, повышение температуры тела до 39°С, кашель с мокротой слизистого характера, боли в горле и грудной клетке, усиливающиеся при кашле, одышку при незначительной физической нагрузке. Считает себя больной с 29 ноября 2000г., когда после сильного переохлаждения повысилась температура тела, появились озноб, сухой кашель. Лечилась самостоятельно, принима- ла парацетамол, аспирин, но температура не понижалась, появились боли в горле и грудной клетке, кашель с мокротой слизистого характера, одышка при незначительной физической нагрузке, выраженная слабость. 28 декабря больная обратилась в ЦРБ Ивановского района, где после рентгенографии ОГК выставлен диагноз: Двусторонняя пневмония, назначены антибиотики пенициллинового ряда, аминогликозиды. На фоне лечения состояние не улучшалось, и 15.01.01г. больная была госпитализирована в пульмонологическое отделение АОКБ в крайне тяжелом состоянии (наблюдались выраженная слабость, снижение массы тела, гектическая лихорадка, кровохарканье, одышка до 26 дыханий в минуту). При осмотре: бледность кожного покрова, единичные подкожные кровоизлияния в области предплечий, правой ягодицы, пастозность голеней, стоп. Отмечено отставание правой половины грудной клетки в акте дыхания, в легких – дыхание везикулярное, справа под ключицей – бронхиальное, хрипов нет. Границы относительной тупости сердца – в пределах нормы, тоны сердца ритмичные, ЧСС – 114 уд./мин., АД – 130 и 80 мм.рт.ст. Живот при пальпации мягкий, безболезненный, нижний край печени не выступает из-под реберной дуги, селезенка – не увеличена. С-м поколачивания (-) с обеих сторон. Клинический анализ крови: гемоглобин -77 г/л, эритроциты-2,68 10^{12}/л; СОЭ - 30 мм/час; лейкоциты-16,8* 10^{9}/л; палочкоядерные-3%; сегментоядерные-72%; эозинофилы-12%; лимфоциты-8%; моноци-*

*ты-7%; тромбоциты - 540 * 10^9/л. Биохимический анализ крови: глюкоза- 5,0 ммоль/л, билирубин общий-8,6мкм/л, непрямой-7,0 мкм/л, прямой-1,4 мкм/л, АЛАТ -0,028, АСАТ-9,5, мочевина-3,2 ммоль/л, креатинин - 135ммоль/л, сиаловые кислоты-160, церулоплазмин-183, тимоловая проба-1,0, холестерин -5,5 ммоль/л, щелочная фосфатаза-160, фибриноген-4652г/л, ПТИ-100%. Общий анализ мочи: белок - 1275г/л, сахар – нет, эритроциты – много, лейкоциты - до 15 в поле зрения. Анализ мочи по Нечипоренко: лейкоциты-16,200, эритроциты-125,100. Анализ плевральной жидкости: геморрагического характера, мутная, уд. вес – 1016, белок 1,65%, проба Ривальта положительная; цитологическое исследование: в мазках на фоне эритроцитов – большое количество лимфоцитов – 98%. Посев крови на гемокультуру (трехкратно) – стерильная. Общий анализ мокроты: характер – слизистый, вязкая, плоский эпителий – сплошь, КУМ (трехкратно) – не обнаружены. Посев мокроты на микрофлору и чувствительность к антибиотикам: пневмококк *10^8, клебсиелла *10^8, чувствительные к пенициллинам, цефалоспоринам, аминогликозидам. ЭКГ: Синусовая тахикардия, 100 уд. в мин., эл. ось расположена горизонтально, повышена нагрузка на правый желудочек. На рентгенограмме органов грудной клетки: справа, на фоне диффузного усиления легочного рисунка, в средних и нижних отделах определяются мелкоочаговые множественные тени, сливающиеся между собой, снижена пневматизация легочной ткани в верхне-наружном отделе слева за счет инфильтрации, корень легкого справа расширен. Справа купол диафрагмы и латеральный синус прослеживаются, слева в плевральной полости – жидкость с косой верхней границей до V ребра.*

Учитывая, что у пациентки уже с 29.11.2000г. наблюдались изменения в легких при отсутствии выраженных клинических проявлений, больная была осмотрена фтизиатром. Резистентность к антибактериальной терапии позволила заподозрить в данном случае туберкулез легких, в связи, с чем пациентка была переведена в областной противотуберкулезный диспансер для проведения терапии ex juvantibus. На фоне лечения противотуберкулезными препаратами положительной динамики не отмечалось, состояние больной прогрессивно ухудшалось, появились боли в коленных суставах, дистальных фалангах пальцев кистей рук, цианотичная окраска ногтевой фаланги III пальца правой кисти и II-III – левой, рентгенологически – отрицательная динамика, увеличение инфильтрации легоч-

ной ткани. Заключение КЭК: по клинико-лабораторным, рентгенологическим данным - активного туберкулеза легких нет. Больная вновь переведена в пульмонологической отделение АОКБ. При бронхоскопии: слизистая трахеи и всех бронхов гиперемирована, истончена, с участками изъязвлений; на слизистой, в основном, правых бронхов, мелкобугристые образования, покрытые фибрином, с гнойным налетом; заключение: язвенный эндобронхит, преимущественно, справа, ИВ – II ст. По данным трансбронхиальной браш-биопсии выявлены клетки низкодифференцированного рака. Однако, клиническая картина заболевания, с его полисиндромностью, вовлечением в патологический процесс многих систем организма, не укладывалась в данный диагноз, в связи с чем была проведена повторная трансбронхиальная биопсия, при гистологическом исследовании биоптата - на фоне некротических масс, увеличенного количества лимфоцитов, - выраженная пролиферация цилиндрического эпителия, большая часть клеток изменена, обнаружена полиморфно-клеточная гранулема с многоядерными гигантскими клетками. ЭхоКГ: Камеры сердца не расширены, сократительная способность миокарда сохранена, небольшое количество свободной жидкости в полости перикарда. УЗИ: размеры печени – в пределах нормы, дополнительных образований в паренхиме не выявлено, структурные изменения поджелудочной железы, в левой плевральной полости – свободная жидкость. Учитывая жалобы на боли в горле, пациентка осмотрена ЛОР-врачом, на поверхности языка, задней стенке глотки отмечены язвенно- некротические участки с кровоточивостью. Консультация офтальмолога: глазное дно – ДЗН бледно-розового цвета, границы четкие, соотношение сосудов сохранено, очаговых изменений нет. УЗИ орбит: структура ретробульбарной клетчатки неоднородная, больше справа, дополнительных образований нет.

С учетом анамнеза и клинической картины заболевания, острого начала с лихорадкой, артралгиями (боли в коленных и голеностопных суставах), поражения слизистой носа и ротовой полости, легких (инфильтративные изменения, экссудативный плеврит), почек, синдрома Рейно, геморрагических высыпаний, дистального васкулита, данных гистологического исследования материала трансбронхиальной биопсии ткани легкого выставлен диагноз: Гранулематоз Вегенера, генерализованная форма, с поражением верхних дыхательных путей, трахеобронхиального дерева, легких, сердца, почек, острое течение. Вторичная двусторонняя пневмо-

ния, осложненная экссудатив- ным плевритом, ДН-II-III ст. Назначено лечение: преднизолон – 60 мг/сут. per os, 90мг – в/в №5, циклофосфан – 200 мг/сут внутривенно, ципрофлоксацин – 400 мг/сут внутривенно, пентоксифиллин – 5,0 внутривенно, панангин – 10,0 внутривенно, дезинтоксикационная и другая симптоматическая терапия. В стационаре у пациентки развилась клиника сухой гангрены средней и концевой фаланги IV пальца правой кисти, в связи с чем была произведена экзартикуляция пальца. В дальнейшем, на фоне проводимой терапии наблюдалась положительная динамика, уменьшились одышка, кашель, боли в грудной клетке, нормализовалась температура тела, улучшилось общее самочувствие.

В клиническом анализе крови нормализовались показатели гемоглобина, эритроцитов, уменьшились СОЭ и лейкоцитоз, в анализах мочи снизилась протеинурия до 50 г/л. Отмечена также положительная динамика при бронхоскопии, рентгенологическая динамика - в виде уменьшения инфильтрации легочной ткани, количества жидкости в плевральной полости. В связи с улучшением состояния больная была выписана из стационара с дальнейшим лечением по месту жительства, рекомендована доза преднизолона – 60 мг в сутки, с последующим снижением до поддерживающей, циклофосфан – 200 мг 2 раза в неделю.

В течение последующих лет больная находилась под наблюдением ревматолога АОКП, терапевта по месту жительства, находилась на плановом лечении в ревматологическом отделении АОКБ 1-2 раза в год. Получала поддерживающую дозу циклофосфана 200 мг раз в 2 недели, затем – 1 раз в месяц, преднизолон - в дозе 5 мг. В течение 4 лет самочувствие больной не ухудшалось. В 2005 году, в связи с появлением одышки при незначительной физической нагрузке, сердцебиения, повышения температуры тела до 38-39^{0}С, больная была госпитализирована в ревматологическое отделение АОКБ, где при проведении рентгенографии, эхокардиографии был выявлен выпот в полости перикарда (60-70 мл). В анализе крови: анемия, лейкоцитоз, эозинофилия (25%), увеличение СОЭ, увеличение АСАТ. В анализах мочи - протеинурия, гематурия. В связи с этим было решено увеличить дозу циклофосфана – 200мг через день, преднизолона – до 30 мг в сутки. На фоне проводимой терапии отмечалась положительная динамика. Получала также нестероидные противовоспалительные препараты, хондропротекторы, препараты кальция, калия - курсами, симптоматическая терапия. С 2008 года появились боли в правом тазо-

бедренном суставе, усиливаю- щиеся в вечером, повышение АД до 140 и 100 мм.рт.ст. Рентгенограмма тазобедренных суставов: умеренное сужение суставной щели в правом тазобедренном суставе, стушеванность контуров головки и нижнего отдела суставной впадины, в головке бедренной кости справа – участки просветления размерами до 11 мм. Заключение: рентгенологические признаки асептического некроза головки правой бедренной кости. Двусторонний коксартроз II ст. Консультирована ортопедом: Асептический некроз головки бедренной кости справа. Двусторонний коксартроз, R- II ст., НФС II. Оперативное лечение не показано.

В настоящее время клинический диагноз: Гранулематоз Вегенера, активность I, хроническое течение с поражением легких (диффузный эндобронхит, пневмосклероз, экссудативный плеврит, ДН IIст.), сосудов (дигитальный васкулит, асептический некроз средней и концевой фаланги IV пальца правой кисти, ампутация средней и концевой фаланги IV пальца от 9.02.2001г.), почек (хр. гломерулонефрит), сердца (миокардиосклероз, перикардит, Н II А). Осложнение: Асептический некроз головки бедренной кости справа, рентгенологическая стадия II, ФН-II.

.1.3.4. Опухолевые заболевания

Эозинофилия часто сопровождает опухоли лимфатической системы (лимфогранулематоз, неходжкинские лимфомы) и другие опухолевые заболевания (рак легкого, полжелудочной железы, толстого кишечника, матки и др.).

Гиперэозинофилия при опухолях встречается достаточно редко (0,54%), но имеет большое диагностическое значение, являясь одним из ранних симптомов начальных стадии опухоли. Высокая эозиофилия при раке щитовидной железы описана еще в 1929 году *(Netchalff)* и подтверждена другими исследователями [110]. Имеются многочисленные другие описания эозинофилии: при раке желудка, при гипернефроидном раке почки, раке лёгких, поджелудочной железы, толстой кишки, шейки матки, яичников, лимфогранулёматозе с неблагоприятным течением (синдроме Ходжкина). Нередки случаи высокой эозинофилии при ОЛЛ и других формах острых лейкозов, Т-клеточной лимфосаркоме [114].

Причиной высокой эозинофилии при опухолях, по крайней мере у части из них, являются хемотаксические факторы эозинофилов, вырабаты-

ваемые самой опухолью, как это описано для бронхогенного рака лёгких [106].

Значение факторов, продуцируемых опухолью, для появления высокой эозинофилии, подтверждается тем обстоятельством, что эозинофилия исчезает при удалении опухоли и вновь возникает при ее рецидиве.

Показано, что эозинофилия, ассоциированная с пролиферацией опухолевых клонов Т-клеток, связано с продукцией цитокинов. Обычно это эозиностимулирующие цитокины, такие как IL-5, GM-CSF и IL-3. Опухолевые Т-клетки у исследованных больных с эозинофилией имели фенотип CD 3-,CD4+, или CD3+,CD4- SD8- [122]. Т-клетки этих больных имели клональную реанжировку Т-клеточного рецептора и продуцировали цитокины, стимулирующие эозинофилопоэз, особенно много IL-5. Почему некоторые комбинации маркеров на опухолевых Т-лимфоцитах связанны с увеличением в них продукции стимулирующих эозинофилы цитокинов неясно, но это обстоятельство может быть использовано для поиска таких клонов в диагностически сложных случаях [2].

Эозинофилия наблюдается не только при Т-клеточных лимфотических опухолях. Выраженная инфильтрация эозинофилами обнаружена в ряде случаев Ki-1 положительной анапластической крупноклеточной лимфомы (CD 30+ лимфосаркомы), клетки которой были резкоположительны по CD30, но негативны по CD15. Анаплазированные клетки не экспрессировали В и Т-клеточные маркеры, но экспрессировали маркеры CD45 и EMA [5].

Показано, что В-клетки лимфомы (линия BALL-1), стимулированные Т-клетками, продуцировали эозинофильный хемотоксический фактор (ECF) в дозозависимой активности [58].

Особый характер эозинофилии наблюдается при миелопролиферативных заболеваниях. Случаи высокой эозинофилии на начальных этапах и в терминальной фазе ХМЛ описаны в 60-х годах [122]. Много описаний эозинофилии при ОМЛ со сдвигом в формуле эозинофилов. Обнаружена перицентрическая иверсия 16-й хромосомы, которая ассоциируется с ОММЛ (М4) и костномозговой эозинофилией [58].

В некоторых случаях гиперэозинофильных реакций при миелоидных опухолях бывает достаточно трудно разграничить реакцию от опухолевого процесса. Случаи, сопровождающиеся пролиферацией эозинофилов без выраженной пролиферации других ростков миелопоэза, вызывают

много вопросов в отношении идентификации опухолевого предшественника. Описаны бластные кризы, при которых у бластных клеток обнаруживаются признаки эозинофильной морфологии [5]. Такие случаи некоторые авторы трактуют как возможность опухолевой пролиферации из унипотентного предшественника (эозинофильный лейкоз). Это предложение многократно обсуждалось в литературе на протяжении трех десятилетий, но прямых доказательств происхождения лейкоза из унипотентного предшественника получено не было. В настоящее время, благодаря появлению препарата, действующего на гемопоэтическую дифференцировку (трансретиноевая кислота), появились новые возможности решения этой проблемы.

При изучении влияния ATRA и гемопоэтических цитокинов на клеточные линии, полученные из острого промиелоцитарного лейкоза (HT93), оказалось возможным менять направления дифференцировки [68]. Культивируемые клетки имели иммунобластную морфологию и были положительны по CD33, CD34, CD56 и имели следующий кариотип: 46, XY, t(1;12) (q 25; p13), 2q+, t(4;6) (q12; q13), и t (15;17) (q22; q11). При культивировании в клетках были выявлены сегментация ядер и развитие вторичных гранул. При этом в присутствии ATRA и GCSF клетки дифференцировались в сегментированные нейтрофилы, экспрессирующие на поверхности CD11b, CD15, CD10, имели положительную активность щелочной фосфотазы нейтрофилов и экспрессировали ее матричную РНК. При культивировании с ATRA, GM-CSF, IL-3, IL-5, клетки HT-93 показали заметное созревание эозинофилов к 8-му дню и экспрессировали эозинофильную пероксидазу и большой основной протеин. Эти исследования показали роль цитокинов в выборе преимущественного направления дифференцировки не только здоровой плюрипотентной клетки, но и опухолевого предшественника, который в данном случае не пренадлежит к популяции унипотентных клеток. [5].

В другом исследовании при изучении клеток острого мегакариоцитарного лейкоза в культуре с GM-CSF и ATRA, выявлено подавление роста клеток, а при добалении IL-5 в культуру на опухолевых клетках обнаруживали эозинофильный фенотип.

Такие исследования в случаях, рассматриваемых как эозинофильный лейкоз, могут оказаться весьма перспективными для выявления истинного предшественника опухолевой пролиферации.

Исследование роли ATRA в регуляции дифференцировки эозинофилов-базофилов из плюрипотентной клетки показали, что ATRA подавляет их созревание на ранней стадии (вне действия цитокинов) и даже предполагается возможность использования препарата для терапии аллергического воспаления [82].

I.1.3.5. Другие причины реактивных гиперэозинофилий

Редкой причиной гиперэозинофилии является ***синдром гиперпродукции IgE***. Заболевание относится к первичным иммунодефицитным состояниям. Предполагается, что у больного имеется сывороточный ингибитор, инактивирующий субпопуляцию Т-лимфоцитов-супрессоров и нейтрофилов характерно также значительное увеличение содержания в крови IgE (до 40000 МЕ/мл). Уровень других иммуноглобулинов в сыворотке крови существенно не изменяется. Отмечается повышение концентрации в крови гистамина. Характерной особенностью является гиперэозинофилия.

Гиперэозинфилией сопровождаются первичные иммунодефицитные состояния – синдром Вискотта-Олдрича и синдром Ди Джорджи.

Синдром Вискотта-Олдрича характеризуется нарушением экспрессии гликозилированного кислого гликопротеина – сиалпорфина (CD43, CD3), участвующего в активации Т-лимфоцитов. Заболевание наследуется аутосомно-рецессивно. Основными клиническими признаками заболевания являются: экзема; геморрагический синдром; рецидивирующие инфекционно-воспалительные процессы (в частности, тяжелые пневмококковые пневмонии); спленомегалия; гипоплазия вилочковой железы; злокачественные новообразования (у 5-15% больных). Указанная симптоматика развивается уже в первые месяцы жизни новорожденного. Патогномоничными изменениями со стороны общего анализа крови являются эозинофилия, тромбоцитопения, лимфоцитопения. Иммунологический анализ крови выявляет снижение количества Т-лимфоцитов, повышенное содержание в крови IgA и IgE, снижение уровня IgM.

Синдром Ди Джорджи – врожденное заболевание, характеризующееся недоразвитием тимуса, паращитовидных желез и состоянием первичного иммунодефицита. Возможны аномалии развития аорты, других крупных сосудов, грудины, катаракты. Патогномоничными признаками синдрома Ди Джорджи являются симптомы тетании, обусловленные апла-

зией паращитовидных желез, и частые тяжело протекающие инфекционно-воспалительные процессы вследствие иммунодефицитного состояния из-за недоразвития тимуса. Общий анализ крови характеризуется эозинофилией, лимфоцитопенией; в сыворотке крови снижено содержания кальция, увеличено – фосфора. Иммунологический анализ крови выявляет снижение количества Т-лимфоцитов и высокий уровень IgE.

Увеличение количества эозинофилов в крови наблюдается при ***лечении препаратами интерлейкина-2*** (ронколейкином) злокачественных новообразований – гипернефроидного рака, рака толстого кишечника, реже – при лечении хронического вирусного гепатита С.

Эозинофилии при ***гастроэнтерологических заболеваниях*** наблюдаются редко. Увеличение количества эозинофилов описано при болезни Крона, пищевой аллергии, глютеновой энтеропатии, эозинофильном гастрите, эозинофильном гастроэнтерите [28, 40].

Реакция «трансплантат против хозяина» (РТПХ). В последние 15-20 лет пересадка аллогенных гепоэтических стволовых клеток по поводу различных злокачественных и некоторых наследственных заболеваний стала весьма распространенным и эффективным методом лечения. Одним из серьезных осложнений этой процедуры является острая и хроническая реакция «трансплантат против хозяина»,характеризующаяся, прежде всего, поражением кожи, слизистых оболочек, кишечника, печени. У части больных может наблюдаться эозинофилия. Иногда она может предшествовать РТПХ или быть её единственным признаком. По данным N. Basara [и др.] (2002), эозинофилия в посттрансплантационном периоде встречается у 15% пациентов, причем у 87,5% больных в дальнейшем развилась РТПХ. Возможным механизмом развития эозинофилии может быть повышенная выработка ИЛ-2. Сложность для диагностики представляют случаи, когда трансплантация костного мозга была проведена по поводу ГЭС или лейкозов, протекающих с эозинофилиями. [22].

Отторжение трансплантатов. Эозинофилия довольно часто наблюдается у больных с отторжением различных органных и тканевых трансплантатов. Наиболее хорошо эта проблема изучена на примере отторжения почек. Так, в ткани трансплантата при начинающемся процессе отторжения наблюдается инфильтрация эозинофилами и определяются белки из эозинофильных гранул, что свидетельствует о повреждающем действии эозинофилов. В дополнение к этому выявляется повышенное со-

держание ИЛ-2 и ИЛ-1. Вероят- но, механизм развития эозинофилий при отторжении трансплантата имеет ту же природу, что и при РТПХ. [22].

Гемодиализ. Для проведения дифференциальной диагностики необходимо помнить, что приблизительно у половины больных, находящихся на хроническом гемодиализе, и у 70-80% пациентов, получающих перитонеальный диализ, наблюдается эозинофилия крови и перитонеальной жидкости [22]. До настоящего времени причина этого явления не ясна. Выдвигаются версии об аллергии на различные антикоагулянты, которые получают эти больные, на материал, входящий в состав диализных мембран, и о реакции на сопутствующую катетерную инфекцию.

Синдром Веллса (эозинофильный целлюлит). Это редкое заболевание, проявляющееся рецидивирующим целлюлитоподобным поражением кожи, сопровождающееся кожным зудом и чувством жжения. Эритема и отек кожи прогрессируют в течение нескольких дней и сохраняются несколько недель, затем спонтанно регрессируют. Локализация разнообразная, очаги могут быть солитарными или множественными. Этиология не известна. Высказываются предположения о связи заболевания с укусами клещей рода *Artropod*, вирусными поражениями кожи, гельминозами, грибковой инфекцией, миелопролиферативными заболеваниями, аллергическими дерматитами и лекарственной аллергией. Диагноз ставится на основании типичной гистологической картины: кожные инфильтраты, содержащие эозинофилы, гистиоциты и остатки разрушенных эозинофилов между коллагеновыми волокнами, формирующие специфичные для этого заболевания фигуры в виде языков пламени. Для лечения применяют кортикостероиды, гризеофульвин, антигистаминные препараты, циклоспорин А. Прогноз благоприятный.

1.3.6. Клональные эозинофилии

Клональные эозинофилии, сопровождающие некоторые заболевания крови, разделяют на две подгруппы в зависимости от основного опухолевого субстрата [25]. К первой относят заболевания при которых большую часть злокачественного клона представляют не эозинофилы, при этом эозинофилы являются только частью клона: хронический миелолейкоз, острый миеломонобластный лейкоз с inv(16)(p13;q22) или t(16;16))(p13;q22) (CBFβ/MYH11), миелодиспластические синдромы, системные

заболевания тучных клеток [107, 116]. Эти заболевания имеют свои клинические, морфологические и лабораторные диагностические критерии. Вторую подгруппу клональных эозинофилий представляют заболевания, при которых основной патологический клон представлен эозинофилами – хронический эозинофильный лейкоз и гиперэозинофильный синдром [128]. Оба заболевания являются очень редкими.

Хронический эозинофильный лейкоз *(ХЭЛ)* диагностируют при наличии следующих признаков [25, 53]:

1. Количество бластных клеток в костном мозге повышено, но составляет менее 20% от клеток костного мозга.
2. Имеются клинические и гематологические признаки характерные для лейкоза: гепатомегалия, спленомегалия, анемия и тромбоцитопения;
3. Клональность эозинофилов может быть выявлена при исследовании Х-связанного полиморфизма, определении клональной мутации или цитогенетических поломок;
4. Появление перечисленных выше признаков клональности в процессе наблюдения за пациентом с эозинофилией или развитие острого лейкоза. В этом случае диагноз ХЭЛ ставится ретроспективно.

Специфических хромосомных аберраций для ХЭЛ не существует. Наиболее часто встречаются трисомия 8, изохромосома 17q, моносомия 7, поломки хромосом 4, 6, 10, 15 [101]. Для ХЭЛ характерно хроническое течение, но у части больных может происходить бластная трансформация.

Гиперэозинофильный синдром (ГЭС). Для этого синдрома характерны три особенности [24, 63, 80]:

1. Сохраняющаяся не менее 6 мес. эозинофилия периферической крови, с уровнем эозинофилов более $1{,}5\times10^9$/л;
2. Вовлечение в процесс внутренних органов (сердца, легких, центральной и периферической нервной системы, кожи);
3. Отсутствие других причин эозинофилии;

Ранее диагноз «идиопатический ГЭС» выставляли после исключения всех других заболеваний, сопровождающихся высокой эозинофилией в крови. В классификации заболеваний кроветворной и лимфоидной тканей ВОЗ 2008 года болезнь была отнесена к миелопролиферативным опухолям [128]. В 2008 г. заболевания, при которых доказаны определенные цитоге-

нетические поломки (миелоид- ные опухоли, ассоциированные с *PDGFRA*-реанжировкой, *PDGFRB*-реанжировкой и *FGFR1*-перестройкой), выделены в отдельную рубрику и исключены из категории ГЭС [128]. ГЭС преимущественно болеют мужчины в возрасте от 20 до 50 лет. У большинства больных лейкоциты в крови не превышают 25×10^9/л с содержанием эозинофилов 30 – 70% [24, 25]. В костном мозге также наблюдается эозинофилия (30 – 60%), при этом количество бластов не увеличено [24, 25].

Клиническая картина ГЭС во многом определяется эозинофильной инфильтрацией органов и тканей и развитием фиброза. На начальных стадиях заболевания ГЭС может протекать бессимптомно и выявляться случайно (12% наблюдений). В других случаях больные жалуются на утомляемость (26%), кашель (24%), одышку (16%), боли в мышцах и отеки (14%), сыпи на коже или лихорадку (12%), нарушение зрения (10%) [53, 59]. Кроме постоянной эозинофилии, в крови может наблюдаться высокий лейкоцитоз (обычно меньше 25×10^9/л, хотя иногда наблюдается высокий лейкоцитоз – до 90×10^9/л, что чаще ассоциируется с плохим прогнозом). Эозинофилы в крови, как правило, зрелые. Иногда могут обнаруживаться эозинофильные клетки-предшественники.

Поражение сердца, наиболее частое и грозное осложнение, приводящее к гибели больных, может наблюдаться не только при ГЭС, но и при симптоматических длительно существующих длительно существующих эозинофилиях. Эозинофилы проникают через эндотелий сосудов в эндокард, где происходит их дегрануляция. Доказательством причастности эозинофильных протеинов и ферментов к патологическим процессам в сердце при ГЭС могут были данные P.C. Tai et al. (1987), обнаруживших при биопсии сердца у больных при ГЭС в эндотелии коронарных сосудов и эндокарде отложения эозинофильной пероксидазы и эозинофильного катионного белка. A.Slungaad et al. (1993) показали, что белки, содержащиеся в эозинофильных гранулах, аккумулируются на поверхности эндокарда и эндотелия и ингибируют естественный антикоагулянт – белок С – и клеточный рецептор тробомодулина. В результате образуется эндокардиальный тромбоз, часто наблюдающийся у больных с ГЭС. Существует и другой возможный механизм образования тромбов с участием тромбоцитов. Так, эозинофилы больных с ГЭС способны продуцировать трансформирующие факторы роста: TGF-α и TGF-β_1 (последний эозинофилами здоровых людей не экспрессируется). Показано, что TGF-β_1 приводит к внеклеточ-

ному образованию коллагена и ассоциируется с развитием выраженного фиброза не только при ГЭС, но и при других заболеваниях [54, 64]. Механизм, посредством которого активированные эозинофилы мигрируют в сердце, не вполне понятен. Возможно, что определенную роль играют молекулы адгезии 1 – ICAM-1 – и лейкоцитарный фактор адгезии– LFA), рецепторы к которым обнаружены на мембране активированных эозинофилов. Эозинофилы, так же как и другие гранулоциты, экспрессируют антиген Syalyl-Lewis X (CD15), который, в свою очередь, связывается с селектинами на эндотелиальных клетках и тромбоцитах. Селектины – поверхностные молекулы, которые экспрессируются на лейкоцитах (L-селектины) и эндотелиальных клетках (P-селектины, E-селектины) и вовлекаются в лейкоцитарную адгезию, увеличивая их тропность к лимфоидной ткани и адгезию к эндотелию при остром воспалении. Кроме того, активированные эозинофилы экспрессируют дополнительные молекулы адгезии семейства интегринов (LFA-1, MAC-1, VLA-4), обеспечивающих миграцию эозинофилов в зону воспаления. Впервые изменения в сердце у больных с эозинофилией описал в 1936 г. W. Loeffler. С течением времени у наблюдаемых больных развивались хроническая сердечная недостаточность, поражение клапанов сердца, в обоих желудочках появлялись фиброзные утолщения стенок и тромботические массы, которые W. Loeffler назвал фибропластическим париетальным эндокардитом.

К факторам риска развития тяжелого поражения сердца относятся мужской пол, HLA-Bw44-позитивность, наличие спленомегалии, тромбоцитопении, повышенное содержание витамина B_{12}, гипогранулярные или вакуолизированные эозинофилы и наличие клеток-предшествыенников в переферической крови. Благоприятные признаки: принадлежность к женскому полу, гипергаммаглобулинемия, повышенное содержание IgE и циркулирующих иммунных комплексов.

Повреждение сердца при ГЭС проходит три стадии:

1. Острая некротическая стадия (средняя длительность – 5 недель);
2. Тромботическая стадия (развивается спустя 10 месяцев на фоне персистирующей эозинофилии);
3. Фибротическая стадия (наблюдается у больных, имевших ГЭС более 2 лет).

Некротическая стадия часто протекает бессимптомно, характеризуется повреждением эндокарда, эозинофильной и лимфоцитарной инфиль-

трацией миокарда. На ЭКГ из- менений, как правило, не находят, и для диагностики этой стадии требуется биопсия миокарда левого желудочка. Во 2-й стадии формируется тромбы вдоль поврежденного эндокарда одного или обоих желудочков, реже предсердий. Клапанный аппарат чаще остается интактным. В 3-й стадии развитие фиброза приводит к митральной и (или) трикуспидальной регургитации, эндомиокардиальному фиброзу и к рестриктивной кардиомиопатии. 2-я и 3-я стадии протекают с болью, одышкой, сердечной недостаточностью, изменениями на ЭКГ (инверсия зубца Т), эхокардиологическими признаками кардиомегалии, утолщениями клапанов и наличием тромботических масс в желудочках сердца. Возможно, снижение фракции выброса левого желудочка.

Изучение патологической картины изменений в сердце (по данным аутопсий) выявило четыре основные черты:

- эндокардиальный фиброз с вовлечением в процесс митрального клапана и поддерживающих структур;
- тромбоз эндокарда с инфильтрацией эозинофилами;
- фиброзирование мелких интрамуральных коронарных сосудов, их тромбоз, воспаление;
- эозинофильная инфильтрация миокарда (встречается не всегда).

Неврологические осложнения при ГЭС могут быть трех типов [108]:

1. Тромбоэмболические осложнения различной степени тяжести. Тромботические массы формируются в обоих желудочках сердца, но чаще отрыв тромбов происходит из левого желудочка. Эмбол через аорту попадает в сонную артерию и дальее в сосуды головного мозга. Клиническая картина существенно не отличается от ишемического инсульта и зависит от локализации тромба в сосудах головного мозга: могут быть гемипарезы, нарушения речи и т.д. Иногда они имеют транзиторный характер. Отмечается тенденция к рецидивированию. Кроме того, может происходить местное внутрисосудистое тромбообразование в церебральных сосудах, аналогично тому как происходит на эндотелии коронарных сосудов и эндокарде.

2. Первичное поражение центральной нервной системы:изменения в поведении, ухудшение памяти, атаксия, судороги, деменция, внутричерепные кровоизлияния. Характерны признаки поражения двигательных нервов, снижение глубоких сухожильных рефлексов, положительный симптом Бабинского. Причины поражения ЦНС не ясны. Наиболее вероятная

причина – эозинофильная ин- фильтрация различных структур головного мозга [22].

3. Неврологическая патология периферической нервной системы встречается у половины всех пациентов с ГЭС с вовлечением нервной системы. Основные клинические проявления: сенсорные и моторные полинейропатии, парестезии, боли в мышцах, радикулопатии, мышечная атрофия. Биопсия в месте повреждения обычно выявляет аксоновую нейропатию с различным уровнем разрушения аксона. Как правило, не удается обнаружить признаков васкулита или эозинофильной инфильтрации. Этиология периферической нейропатии во многом не определена. S. Monaco et al. (1988) предполагают, что повреждение эндотелиальных клеток ведет к капиллярному блоку и повышает внутринейронное давление, приводящее к гибели аксона. Другие авторы склонны считать, что основную роль в повреждении нервной ткани играют эозинофильные белки и, прежде всего, эозинофильный нейротоксин, что подтверждается в экспериментах на животных. При интракраниальном введении аспирата лимфоузла больного с лимфомой Ходжкина у животных наблюдается феномен Гордона – тоническое напряжение мышц бедра при вызывании коленного рефлекса. В дальнейшем была доказана связь феномена Гордона с эозинофильным эндотоксином, содержащимся в аспирате. При гистологическом исследовании у экспериментальных животных обнаруживали дефекты белого вещества и исчезновение клеток Пуркинье в сером веществе головного мозга. Предполагается, что при ГЭС у человека могут происходить аналогичные явления, тем не менее, подтверждений этого пока не получено [85, 90].

Кожные проявления при ГЭС весьма разнообразны и встречаются у 50% больных. К ним относятся ангиогенные отеки, крапивница, папулезная, узелковая, эритоматозная сыпь, рецидивирующее поражение слизистых. Ангиогенные отеки и крапивница имеют обычно хороший прогноз, реагируют на терапию кортикостероидами и редко сочетаются с поражением сердца и нервной системы. Папулезная и узелковая сыпь могут быть признаками более тяжелого течения заболевания. При биопсии кожи выявляется смешанноклеточная периваскулярная инфильтрация эозинофилами, нейтрофилами, мононуклеарными клетками. Иногда наблюдается генерализованная эритема или эритродермия, вызванная внутрикожными микротромбозами артериол. На слизистых оболочках могут быть изъязвления, но, в отличие от кожных проявлений, при биопсии не обнаруживается ни

признаков васкулита, ни микро- тромбов. Как правило, поражение слизистых оболочек не коррелирует с тяжестью других проявлений при ГЭС и плохо поддаётся лечению стероидными гормонами. [125, 136].

Около 40 % больных с ГЭС страдают поражением лёгких: лёгочными инфильтратами, фиброзом, плевритами и лёгочными эмболиями. Наиболее частым клиническим признаком является постоянный непродуктивный кашель, при этом у большинства пациентов патологических изменений на рентгенограммах лёгких не определяется. Следует помнить, что вовлечение лёгких может иметь вторичный характер вследствие сердечной недостаточности или лёгочной тромбоэмболии из правого желудочка. У ряда пациентов наблюдаются эозинофильные инфильтраты лёгких. Плевральная жидкость часто содержит большое количество эозинофилов, однако если плеврит вызван сердечной недостаточностью, то плевральная жидкость будет представлять собой транссудат. Для диагностики эозинофильной болезни легких рекомендуется применение не только рентгенологического исследования, но и компьютерной томографии как наиболее информативного метода [108, 111].

Поражения ЖКТ неспецифичны по клинической картине и включают асциты, диарею, гастриты, колиты, панкреатиты, холангиты и гепатиты.

В лечении клональных эозинофилий используется цитостатическая терапия [5, 24, 25].

1.4. Лейкемоидные реакции 2 и 3 ростков миелопоэза

Реакции 2 и 3 ростков миелопоэза, проявляются нейтрофильным лейкоцитозом (или лейкопенией), гипертромбоцитозом (или тромбоцитопенией) и нормобластозом (нормоцитозом) в периферической крови. Подобные реакции встречаются:

- при септических состояниях;
- при злокачественных опухолях;
- при остром иммунном гемолизе;
- при острой кровопотере и выраженном анемическом синдроме.

Иногда при ***септических состояниях*** появляется не только нейтрофильный лейкоцитоз, но и тромбоцитоз.

Метастазы солидной опухоли в костном мозге чаще всего встречаются при раке предстательной железы и яичек, опухолях органов малого таза (у женщин), легкого, молочной, щитовидной желез и гипернефроме. В

этих случаях в клинической кар- тине могут преобладать «гематологические» проявления: анемический, геморрагический, «апластический» синдромы, оссалгии, которые симулируют системные заболевания крови (апластическую анемию, аутоиммунную тромбоцитопению, острый лейкоз, хронический миелолейкоз, сублейкемический миелоз). Лейкемоидные реакции на рак бывают двух типов: нейтрофильный лейкоцитоз и тромбоцитоз, реже эритроцитоз (гипернефрома, гепатома, опухоли надпочечников и гипофиза), умеренное омоложение состава лейкоцитов или миелемия – выход в кровь большого количества эритрокариоцитов разной степени зрелости как следствие милиарных метастазов рака в костный мозг. Кроме того, могут встречаться панцитопения, изолированная тромбоцитопения, анемия с нормоцитозом. При метастазах в зависимости от степени вытеснения нормального кроветворения число лейкоцитов может колебаться от лейкопении до небольшого лейкоцитоза, но в крови, как правило, обнаруживаются метамиелоциты и миелоциты. Число тромбоцитов чаще уменьшено, обычно имеется и анемия. Нормоцитоз и ретикулоцитоз в периферической крови – характерные гематологические признаки метастазов солидной опухоли в костном мозге. Различают две формы метастатического поражения костной ткани: остеолитическую и остеосклеротическую. Диагностика последней нередко представляет значительные трудности, в особенности при невыявленной локализации первичной опухоли. Результаты исследования миелограммы зависят от степени выраженности «ракового» миелофиброза (остеосклероза): при умеренном склерозе аспират костного мозга нормоклеточный, при значительном – гипоклеточный, либо его не удается получить. Особенностями опухолевых клеток, которые обнаруживаются в миелограмме в среднем у 20% больных, являются: а) расположение скоплениями, пластами; б) характерная морфология (большие многоядерные клетки с интенсивной окраской хроматина и крупными ядрышками в ядре). Для выявления метастазов солидных опухолей в костном мозге более информативна трепанобиопсия.

В качестве примера приводим выписку из истории болезни № 12356. Больной Н., 48 лет, доставлен в приемное отделение АОКБ из ЦРБ с диагнозом «анемия неясной этиологии, тяжелой степени». При объективном осмотре обращала внимание выраженная кахексия больного, при росте 1 метр 80 см – вес 45 кг. Кожный покров бледный. Геморрагического синдрома на коже и слизистых нет. В правой надключичой области пальпи-

руются два плотных лимфати- ческих узла диаметром 2 см, неподвижные, спаянные с окружующими тканями. В легких везикулярное дыхание, без хрипов. Тахикардия до 120 ударов в минуту. Систолический шум (анемический) во всех точках аускультации. АД – 100 и 80 мм рт ст. Нижний край печени на 2 см пальпировался ниже края реберной дуги. Селезенка пальпаторно не определялась. Клинический анализ крови: гемоглобин – 43 г/л, эритроциты $2*10^{12}$/л, лейкоциты – $11*10^{9}$/л, миелоциты – 2%, метамиелоциты – 5%, палочкоядерные – 7%, сегментоядерные 71%, моноциты – 8%, лимфоциты – 7%, тромбоциты – $50*10^{9}$/л, нормоциты – 10 на 100 лейкоцитов, СОЭ – 65 мм/ч. Учитывая выраженную кахексию, тяжелый анемический синдром, «вирховские метастазы» в правой надключичной области, нейтрофилез со сдвигом в лейкоцитарной формуле до миелоцитов, нормоцитоз в периферической крови, тромбоцитопению высказано предположение об онкопатологии с метастазами в лимфатические узлы и костный мозг. Выполнена стернальная пункция (дважды) – «пустой» костный мозг. Выполнен обзорный снимок легких – без патологии. Рентгеновские снимки черепа, ребер, тазовых костей – без патологии. УЗИ органов брюшной полости и забрюшинного пространства – гепатомегалия, другой патологии не выявлено. Гастроскопия – атрофический гастрит. С целью диагностики метастазов в костный мозг была выполнена трепанобиопсия подвздошной кости. Проводилась заместительная гемотрансфузионная и другая симптоматическая терапия. Однако состояние больного прогрессивно ухудшалось, через двое суток с момента поступления в стационар констатирован летальный исход. На аутопсии диагностирован рак вехушки правого легкого - очаг 0,5 см в диаметре, метастазы в периферические лимфоузлы правой надключичной области. Видимых глазом костных деструкций нет, но в последствии при гистологическом исследовании костного мозга выявлены метастазы. Через 10 дней от выполнения манипуляции был получен результат гистологического исследования трепанобиоптата подвздошной кости, где также диагностированы метастазы. Данный случай интересен тем, что на основании клинического осмотра больного и наличия лейкемоидной реакции трех ростков миелопоеза, сразу был заподозрен онкопроцесс с метастазами в костный мозг и периферические лимфоузлы. Первичный очаг локализовался в верхней доле правого легкого. Однако он был малых размеров (0,5 см), не давал характерной клинической картины рака Пенкоста – не

было синдрома Горнера (птоз, миоз, энофтальм), т.к. опухоль не прорастала сосудистый пучек. Диагностической ошибкой явилось невыполнение томограммы легких, что не позволило прижизненно установить локализацию первичной опухоли, на обзорном рентгеновском снимке очаг оказался «прикрыт» ключицей.

Острые постгеморрагические анемии развиваются вследствие травм, сопровождающихся нарушением целостности кровеносных сосудов, кровотечений из внутренних органов, чаще при поражении желудочно-кишечного тракта, матки, легких, полостей сердца, после острой кровопотери при осложнениях беременности и родов. Чем крупнее калибр пораженного сосуда и чем ближе к сердцу он расположен тем опаснее для жизни кровотечение. Так, при разрыве дуги аорты достаточно потерять менее 1 л крови, чтобы наступила смерть в связи с резким падением артериального давления и дефицитом наполнения полостей сердца. Смерть в таких случаях наступает прежде, чем происходит обескровливание органов, и при вскрытии трупов умерших анемизация органов малозаметна. При кровотечениях из сосудов мелкого калибра смерть обычно наступает при потере более половины общего количества крови. Если кровотечение оказалось несмертельным, то кровопотеря возмещается благодаря регенераторным процессам в костном мозге. При острой кровопотере (1000 мл и более) в течение короткого времени на первое место выступают признаки коллапса и шока. Клиническая картина такой анемии характеризуется бледностью кожного покрова и видимых слизистых оболочек, слабостью, головокружением, шумом в ушах, холодным липким потом, резким снижением АД и температуры тела, частым пульсом слабого наполнения (нитевидным), возбуждением, сменяющимся обморочным состоянием, иногда рвотой, цианозом, судорогами. Происходит потеря значительного количества железа (500 мг и более). Диагноз обычно не труден, кроме случаев анемии, обусловленной внутренним кровотечением. В периферической крови выявляется стадийный характер изменений гематологических показателей. В первые часы и сутки в организме отмечается эквивалентное уменьшение общего содержания форменных элементов и плазмы крови. В связи с этим гематокрит, число эритроцитов и уровень гемоглобина в единице объема крови остаются в рамках нормальных диапазонов. Снижен лишь показатель объема циркулирующих эритроцитов. Через 2 - 3 дня после кровопотери отмечается уменьшение уровня гемоглобина, числа эрит-

роцитов в единице объема крови, а также гематокрита. Эти изменения являются результатом уменьшения количества жидкости, выводимой почками, снижения транспорта в сосуды межтканевой жидкости и лимфы. Цветовой показатель остается нормальным в связи с тем, что в крови циркулируют зрелые эритроциты, находившиеся в сосудистом русле до кровопотери. Общее содержание тромбоцитов сначала реактивно увеличивается, а в последствие их число в единице объема крови может снижаться в результате потребления. Общее количество лейкоцитов и содержание в единице объема крови могут быть уменьшены как в связи с потерей в результате кровотечения, так и в связи с гемодилюцией, но часто отмечается лейкоцитоз со сдвигом до метамиелоцитов и миелоцитов. Примерно через 4 – 5 дней после кровотечения в крови обнаруживается большое число молодых клеток эритроцитарного ростка гемопоэза: полихроматофильных и оксифильных нормобластов (син. – нормоцитов, эритрокариоцитов). Число ретикулоцитов также значительно увеличивается (регенераторная и гиперрегенераторная анемия). Цветовой показатель ниже 0,85 (гипохромия эритроцитов) в связи с тем, что скорость синтеза гемоглобина отстает от темпа пролиферации клеток эритрона. В костном мозге в это время выявляются признаки интенсификации эритропоэза: увеличивается количество эритробластов, различных форм нормобластов, а также ретикулоцитов (костномозговая компенсация кровопотери). Клетки костного мозга плоских и эпифизов трубчатых костей пролиферируют, костный мозг становится сочным и ярким. Лечение состоит в возмещении кровопотери. Больному переливают кровь, вводят кровезаменители, а также солевые растворы, их объем зависит от величины кровопотери. При развитии дефицита железа назначают препараты железа. Прогноз зависит от длительности кровотечения, объема утраченной крови, компенсаторных процессов организма и регенераторной способности костного мозга.

Аутоиммунная гемолитическая анемия является наиболее часто встречающимся заболеванием среди приобретенных гемолитических анемий. Развитие заболевания связано с появлением в организме больного антител к собственным эритроцитам, которые агглютинируются и подвергаются распаду в клетках ретикулогистиоцитарной системы. Различают симптоматические и идиопатические аутоиммунные гемолитические анемии. Симптоматические аутоиммунные анемии возникают на фоне различных заболеваний, сопровождающихся нарушениями в иммунокомпе-

тентной системе. Наиболее часто они встречаются при хроническом лимфолейкозе, лимфогранулематозе, остром лейкозе, системной красной волчанке, ревматоидном артрите, хронических гепатитах и циррозах печени. В тех случаях, когда появление аутоантител не удается связать с каким-либо патологическим процессом, говорят об идиопатической аутоиммунной гемолитической анемии, которая составляет около 50 % всех аутоиммунных анемий. Образование аутоантител происходит в результате нарушения в системе иммунокомпетентных клеток, которые воспринимают эритроцитарный антиген как чужеродный и начинают вырабатывать к нему антитела. После фиксации аутоантител на эритроцитах последние захватываются клетками ретикулогистиоцитарной системы, где подвергаются агглютинации и распаду. Различают внутриклеточный и внутрисосудистый гемолиз. Внутриклеточный гемолиз эритроцитов происходит главным образом в селезенке, печени, костном мозге. При внутирисосудистом гемолизе эритроциты разрушаются в циркулирующей крови (рис. 31). Аутоантитела к эритроцитам принадлежат к различным типам. По серологическому принципу аутоиммунные гемолитические анемии делятся на несколько форм:

анемии с неполными тепловыми агглютининами; анемии с тепловыми гемолизинами; анемии с полными холодовыми агглютининами; анемии с двухфазными гемолизинами; анемии с агглютининами против нормобластов костного мозга.

Каждая из этих форм имеет некоторые особенности в клинической картине, течении и серологической диагностике. Наиболее часто встречаются анемии с неполными тепловыми агглютининами, составляющие 70 – 80 % всех аутоиммунных гемолитических анемий. По клиническому течению выделяют острую и хроническую аутоиммунную гемолитическую анемию. При острых формах у больных внезапно появляется резкая слабость, сердцебиение, одышка, лихорадка, желтуха. При хронических формах заболевание развивается исподволь. Общее состояние больных изменяется мало. Одышка и сердцебиение могут отсутствовать, несмотря на выраженную анемизацию, что связано с постепенной адаптацией больных к гипоксии. Объективно выявляется увеличение селезенки, реже - печени. При аутоиммунной анемии, связанной с холодовыми агглютининами (холодовая агглютининовая болезнь), отмечается плохая переносимость холода и развитие на холоде таких симптомов, как крапивница, синдром Рейно,

гемоглобинурия. Течение забо- левания характеризуется наклонностью к обострениям (гемолитическим кризам) под влиянием инфекций чаще вирусных или при воздействии холода. Отмечается нормохромная или умеренно гиперхромная анемия различной степени, ретикулоцитоз, нормоцитоз. Для аутоиммунной гемолитической анемии с холодовыми агглютининами характерна агглютинация эритроцитов, наблюдающаяся сразу после взятия крови и в мазке. При подогревании агглютинация исчезает. Осмотическая резистентность эритроцитов в большинстве случаев снижена. Количество лейкоцитов при идиопатических формах подвержено колебаниям в случае острого гемолитического криза встречается лейкоцитоз со сдвигом влево до миелоцитов. При хронических формах гемолиза количество лейкоцитов, близко к норме. Число тромбоцитов не изменено. СОЭ значительно увеличена. В костном мозге наблюдается резко выраженная гиперплазия эритроидного ростка. Среди лабораторных признаков повышенного гемолиза отмечается увеличение содержания непрямого билирубина, повышенная экскреция стеркобилина с калом.

Диагноз аутоиммунной гемолитической анемии ставится на основании признаков повышенного гемолиза, с одной стороны, и выявления фиксированных на поверхности эритроцита антител – с другой. Основным методом выявления на эритроцитах аутоантител является проба Кумбса, основанная на преципитации антиглобулиновой сыворотки эритроцитов с фиксированными на них антителами. Различают прямую и непрямую пробы Кумбса. Прямая проба выпадает положительной в большинстве случаев аутоиммунной гемолитической анемии. Отрицательный результат прямой пробы означает отсутствие антител на поверхности эритроцита и не исключает наличия свободных циркулирующих антител в плазме. Для повышения чувствительности прямой реакции Кумбса применяют принцип агрегат-гемагглютинации (А.М. Оловников и др. 1975) с использованием эритроцитов, покрытых агрегированными белками иммунной сыворотки. Для выявления свободных антител применяют непрямую пробу Кумбса. В диагностике внутрисосудистого гемолиза большую роль играют определение свободного гемоглобина в плазме и в моче, определение гемосидерина в моче, положительные тест Хема и сахарозная проба.

Средством выбора при лечении аутоиммунной гемолитической анемии являются глюкокортикоидные гормоны, которые практически всегда прекращают или уменьшают гемолиз. Необходимым условием гормональ-

ной терапии является достаточ- ная дозировка и длительность. В острой фазе назначают преднизолон в больших дозах – из расчета 1 – 2 мг/кг массы или эквивалентные дозы других глюкокортикоидов. Иногда возможно проведение пульсерапии СГК. После наступления ремиссии доза преднизолона постепенно уменьшается. Лечение проводится на протяжении 2 - 3 месяцав, до исчезновения всех признаков гемолиза и негативации пробы Кумбса. При рецидивирующих формах заболевания и отсутствии эффекта от применения глюкокортикоидов показана спленэктомия, которая оказывается эффективной в 70% случаев. При отсутствии эффекта от спленэктомии назначаются иммунодепрессанты. Ранее испльзовались 6-меркаптопурин, азатиоприн, хлорамбуцил, а также противомалярийные препараты (делагил, резохин). В настоящее время с большим успехом проводится лечение ритуксимабом (мабтерой).

Гемотрансфузии у больных аутоиммунной гемолитической анемией следует проводить только по жизненным показаниям (резкое падение гемоглобина, сопорозное состояние). Рекомендуется специально подбирать доноров, чьи эритроциты дают отрицательную пробу Кумбса.





Рис. 31. *Гемолиз эритроцитов. Растровая электронограмма. Окраска уранилацетат, цитрат свинца.*

Ночная пароксизмальная гемоглобинурия (болезнь Маркиафавы - Микели) представляет собой приобретенную гемолитическую анемию с постоянным внутрисосудистым гемолизом и выделением с мочой гемосидерина. Заболевание рассматривается как результат соматической мутации эритроидных клеток, вследствие чего вырабатывается патологический клон (семейство) эритроцитов с повышенной чувствительностью к различным гемолитическим агентам. Интенсивность гемолиза повышается под влиянием пропердина, комплемента, тромбина, ацидоза. Характерным морфологическим признаком заболевания является гемосидероз почек. Гемосидероза в других органах не наблюдается. В печени отмечаются дистрофические и некробиотические изменения, связанные с венозными тромбозами и анемией. Селезенка увеличена, за счет множественных сосудистых тромбозов и развития периваскулярного склероза. Жалобы больных сводятся к слабости, головокружениям, одышке, сердцебиениям. Характерным признаком являются боли в животе различной локализации и интенсивности, наблюдающиеся, как правило, в период криза и связанные с капиллярными тромбозами мезентериальных сосудов. Нередко отмечаются тромбозы периферических сосудов, чаще в венах верхних и нижних конечностей, а также других сосудов (мозговых, селезеночных, почечных). В период криза у больных может повышатся температура. Типичным признаком заболевания является появление мочи черного цвета, обусловленное выделением с мочой гемосидерина и свободного гемоглобина. Нередко гемоглобинурия имеет место в ночное время (пароксизмальная ночная

гемоглобинурия). Этот феномен объясняется наступающим во время сна физиологическим ацидозом, активацией пропердина и других факторов, усиливающих гемолиз. Гемоглобинурия не является обязательным симптомом заболевания. При объективном исследовании выявляется бледность кожи с небольшим желтушным оттенком, умеренное увеличение селезенки и печени. Анемия в течение длительного времени носит нормохромный характер. При значительных потерях с мочой железа в виде гемоглобина и гемосидерина цветовой показатель становится меньше нормы. Количество ретикулоцитов повышено незначительно. Часто наблюдается лейкопения и тромбоцитопения. В костном мозге отмечается гиперплазия эритроидного ростка, сопровождающаяся нередко угнетением гранулоцитарного и мегакариоцитарного ростков. О возможности болезни Маркиафавы - Микели следует думать у больных с гемолитической анемией, резистентной к лечению, сопровождающейся лейко- и тромбоцитопенией без значительного увеличения селезенки. Важное диагностическое значение имеет микроскопирование осадка мочи с целью выявления гемосидеринурии. Среди лабораторных тестов в диагностике болезни Маркиафавы-Микели используются следующие тесты: кислотный тест Хема (гемолиз эритроцитов больного в подкисленной человеческой сыворотке), тест Кросби (усиление гемолиза под влиянием тромбина), сахарозный тест (гемолиз эритроцитов больных в свежей донорской крови при добавлении сахарозы).

Для верификации ПНГ используют маркеры CD 55/CD59 и FLAER. Лечение в настоящее время проводится моноклональными антителами солирис® (экулизумаб).

С гемолитическими кризами протекают также все варианты ***наследственных гемолитических анемий***. В этом случае в крови так же могут отмечаться нормобластоз и нейтрофильная лейкемоидная реакция.

Тромбоцитоз – это повышение количества тромбоцитов в периферической крови более 400×10^9/л. Нормальный уровень тромбоцитов у здорового человека составляет $(150–320)\times10^9$/л. Тромбоциты по сути представляют собой участки цитоплазмы мегакариоцитов (рис. 32) – гигантских полиплоидных клеток костного мозга, являющихся родоначальниками тромбоцитов. Количественная оценка мегакариоцитов костного мозга важна как при тромбоцитозах, так и при тромбоцитопениях. Изучение мегакариоцитарного ростка проводится в аспиратах костного мозга (цито-

логическое исследование) и тре- панатах костного мозга (гистологическое исследование). Диаметр тромбоцитов составляет от 2 до 4 мк (так называемые мезоформы), в крови у здорового человека таких тромбоцитов около 90%. На микроформы (менее 2 мк в диаметре) и макроформы (более 4 мк) приходится не более 10%. (рис. 33). Длительность жизни тромбоцитов – от 3 до 10 дней (в среднем 6,9 ± 0,3 дня). Колебания количества тромбоцитов у одного и того же человека отмечаются даже в течение суток и могут быть связаны с физической нагрузкой, приемом пищи, стрессом, курением, поэтому общий анализ крови производится утром, натощак. Кроме того, количество тромбоцитов у женщин опосредовано фазами менструального цикла: наиболее низкий уровень тромбоцитов во второй половине цикла, наиболее высокий после менструации, однако колебания уровня тромбоцитов ограничиваются физиологическими пределами (150-320) × 10^9/л. [4, 35].

Тромбоцитозы подразделяют на первичные и вторичные (симптоматические). Первичные тромбоцитозы характерны для всех хронических миелопролиферативных заболеваний – хронический миелолейкоз, первичный идиопатический миелофиброз, истинная полицитемия, эссенциальная тромбоцитемия (ЭТ).

Вторичные тромбоцитозы встречаются:

- при острых и хронических воспалительных процессах (ревматоидный артрит, узелковый полиартериит, неспецифический язвенный колит, остеомиелит и др.), а также при сепсисе;
- при амилоидозе;
- после острой кровопотери;
- при железодефицитных состояниях на фоне хронической кровопотери;
- при злокачественных новообразованиях как проявление паранеопластической реакции (рак предстательной железы, рак почки, мезентелиома, лимфогранулематоз и неходжкинские лимфомы);
- при гемолитической анемии;
- после спленэктомии;
- в ответ на некоторые препараты (введение витамина В12, андрогенов, эпинефрина, эритропоэтина и др.).

Многообразие причин, приводящих к вторичным тромбоцитозам, обусловлено особенностями регуляции мегакариоцитопоэза

и тромбоцитопоэза. Факторами, стимулирующими мегакариоцитопоэз, являются интерлейкины (ИЛ), колониестимулирующие и ростовые факторы. Увеличение количества тромбоцитов при воспалении, по крайней мере частично, связано с повышенной пролиферацией мегакариоцитов в ответ на усиленную продукцию ИЛ-1, ИЛ-3, ИЛ-6. Так, ИЛ-3 стимулирует мегакариоцитопоэз in vitro, активен в отношении поздних стадий дифференцировки мегакариоцитов. Этим можно объяснить увеличение количества тромбоцитов у больных со злокачественными новообразованиями. ИЛ-6, провоспалительный цитокин, индуцирует увеличение размеров мегакариоцитов и повышает уровень тромбоцитов периферической крови, стимулируя их отшнуровку. Уровень ИЛ-6 в плазме значительно увеличивается у больных с реактивным тромбоцитозом, индуцированным острой инфекцией, злокачественным новообразованием, хроническим воспалительным процессом; в то же время уровень ИЛ-6 в плазме больных с эссенциальной тромбоцитемией низкий. В связи с этим исследование уровня ИЛ-6 может быть использовано для целей дифференциальной диагностики. ИЛ-11 – синергист ИЛ-3 в стимуляции мегакариоцитопоэза. Рекомбинантный человеческий ИЛ-11 способствует созреванию мегакариоцитов in vitro и стимулирует полиплоидизацию ядер мегакариоцитов. У собак, подвергнутых гамма - облучению, введение ИЛ-11 увеличивало число тромбоцитов в периферической крови, их размер, а также плоидность мегакариоцитов. Гранулоцитарно-макрофагальный колиниестимулирующий фактор (ГМ-КСФ) эффективно стимулирует мегакариоцитопоэз in vivo с последующим увеличением количества тромбоцитов в крови. Этот эффект требует, по мнению некоторых авторов, синергизма с ИЛ-3. Гранулоцитарный колониестимулирующий фактор (Г-КСФ) не влияет напрямую на мегакариоцитопоэз in vitro, однако трансплантация периферических стволовых кроветворных клеток от донора, стимулированного Г-КСФ и цитостатическими препаратами, приводит к значительно увеличенному выходу тромбоцитов в кровь. Тромбопоэтин, фактор роста и развития мегакариоцитов, при добавлении в культуру клеток вызывает повышение числа колоний мегакариобластов и мегакариоцитов, а также увеличивает продукцию тромбоцитов. Эритропоэтин, по своему химическому строению имеющий некоторое сходство с тромбопоэтином, также влияет на все стадии созревания мегакариоцитов; установлено, что мегакариоциты несут рецепторы к эритропоэтину, поэтому введение

эритропоэтина увеличивает ко- личество мегакариоцитов в костном мозге и повышает уровень тромбоцитов в крови. Тестостерон и анаболические гормоны оказывают стимулирующее действие на мегакариоцитопоэз. Интерфероны альфа и гамма ингибируют мегакариоцитопоэз и приводят к снижению уровня тромбоцитов периферической крови, гомогенаты тромбоцитов также ингибируют тромбоцитопоэз, что может быть обусловлено наличием альфа-гранул, фактора тромбоцитов 4, бета-тромбоглобулина [4, 35].

Тромбоцитоз характерен для всех хронических миелопролиферативных заболеваний, однако наиболее сложен дифференциальный диагноз между симптоматическим вторичным тромбоцитозом и дебютом эссенциальной тромбоцитемии. Это связано с тем, что ведущим синдромом ЭТ является, как правило, изолированный гипертромбоцитоз без лейкоцитоза, сдвига лейкоцитарной формулы влево, эритроцитоза, спленомегалии.

Эссенциальная тромбоцитемия (ЭТ) (синонимы: первичная тромбоцитемия, хронический мегакариоцитарный лейкоз, идиопатическая тромбоцитемия) – хроническое миелопролиферативное заболевание с преимущественной пролиферацией мегакариоцитов и повышенным образованием тромбоцитов. Это одно из самых редких миелопролиферативных заболеваний. Однако в последние годы отмечается рост этой патологии, так же как и частоты симптоматических тромбоцитозов, которые стали занимать существенное место среди первичных гематологических синдромов у пациентов, направляемых терапевтами в консультативные гематологические кабинеты. Клиническая картина ЭТ скудная, часто повышенный уровень тромбоцитов в общем анализе крови - единственная причина для направления пациента на консультацию к гематологу. В гемограмме наблюдается значительный тромбоцитоз (более $600{,}0\times10^9$/л), нормальный или незначительно повышенный уровень лейкоцитов (10-15) $\times10^9$/л без сдвига лейкоцитарной формулы влево, нормальный уровень гемоглобина. Спленомегалия и гепатомегалия, как правило, отмечаются редко. Часто никаких жалоб в дебюте заболевания пациент не предъявляет. Высокий уровень тромбоцитов – фактор тромбогенного риска. На момент установления диагноза микроциркуляторные сосудистые осложнения составили 37%, тромбозы – 6%, кровотечения – 3% [35]. Микроциркуляторные осложнения проявляются онемением кончиков пальцев рук и ног, болями в

икроножных мышцах при быст- рой ходьбе, что обусловлено агрегацией тромбоцитов в сосудах микроциркуляции. Реже отмечается клиника эритромелалгии, которая проявляется острыми болями и чувством жара в пальцах рук, ног, их резким покраснением и отеком. В основе эритромелалгии – не только агрегация тромбоцитов в артериолах, но и опосредованное ею воспаление стенок артериол и обструкция венул [10]. Микроциркуляторные осложнения эффективно купируются приемом ацетилсалициловой кислоты в дозе 0,3 - 0,5 г. Гиперагрегация тромбоцитов в микроциркуляторном русле головного мозга сопровождается мигренеподобными головными болями, головокружением, преходящими нарушениями слуха и зрения, иногда имеют место микроинсульты. Осложнение ЭТ стенокардией встречается у больных пожилого возраста. Тромботические осложнения более характерны для лиц старше 60 лет, особенно если у них до возникновения ЭТ отмечались тромбозы. Прямой связи между количеством тромбоцитов и микроциркуляторными, тромботическими осложнениями нет: нередки случаи, когда при уровне тромбоцитов более $1500{,}0 \times 10^9$/л не выявляется никакой клинической симптоматики [10].

Диагностические критерии ЭТ предложены Американской научной группой по изучению истинной полицитемии:

- число тромбоцитов более $600{,}0 \times 10^9$ /л;
- количество гемоглобина менее 130,0 г/л или нормальная масса циркулирующих эритроцитов;
- нормальное содержание железа в костном мозге;
- при гистоморфологическом исследовании препарата костного мозга не выявляется коллагеновый фиброз;
- нет причин для развития вторичного тромбоцитоза.

При впервые выявленном повышенном уровне тромбоцитов рекомендуются следующие исследования [35]:

- общий анализ крови с тромбоцитами троекратно с интервалом 3-5 дней;
- исследование уровней сывороточного ферритина и сывороточного железа; при уровне сывороточного ферритина менее 40,0 мкг/л провести курс «пробной ферротерапии» в дозе 100–160 мг двухвалентного железа ежедневно в течение месяца; поиск источника кровопотери;
- исследование С-реактивного белка количественно;

- общий анализ мочи;
- термометрия в течение 7 дней;
- УЗИ органов брюшной полости;
- осмотр гинеколога, уролога;
- УЗИ органов малого таза;
- колоноскопия.

При оценке динамики показателей тромбоцитов следует иметь в виду, что значения уровня тромбоцитов при реактивных тромбоцитозах обычно лежат в пределах (500,0 – 700,0) × 10^9/л, не превышая, как правило, уровня 800,0x10^9/л, и сочетаются с высокими показателями СОЭ и С-реактивного белка, для них не характерна спленомегалия, и на фоне адекватной терапии воспалительного процесса уровень тромбоцитов нормализуется [5, 10, 35]. В то же время содержание тромбоцитов более 1000,0x10^9/л при постоянном росте их значений, наличие спленомегалии практически исключают симптоматический тромбоцитоз [2, 3, 26]. Предложенный алгоритм исследований позволит врачу правильно сориентироваться в клинической ситуации и своевременно направить пациента к гематологу. Цитостатическая терапия назначается, как правило при тромбоцитозе более 1000×10^9/л. Приимущественнно используются анагрелид, рекомбинантные интерфероны, гидроксимочевина.

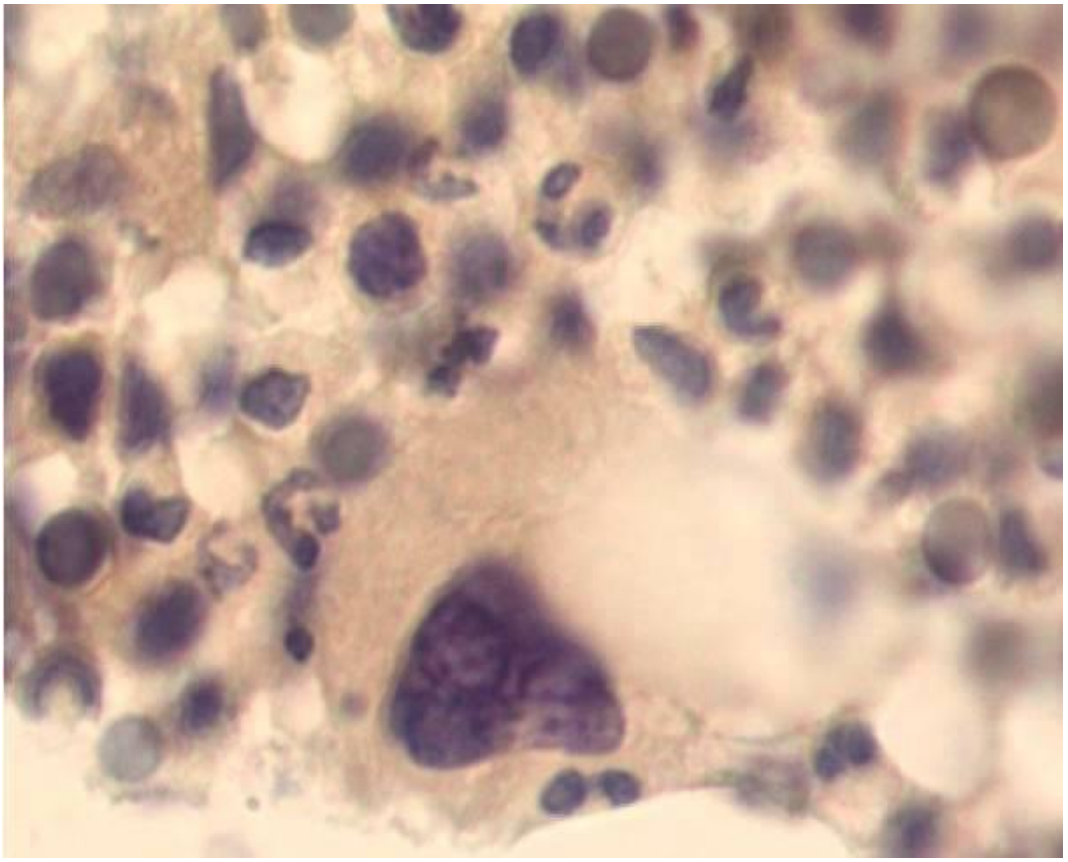

А

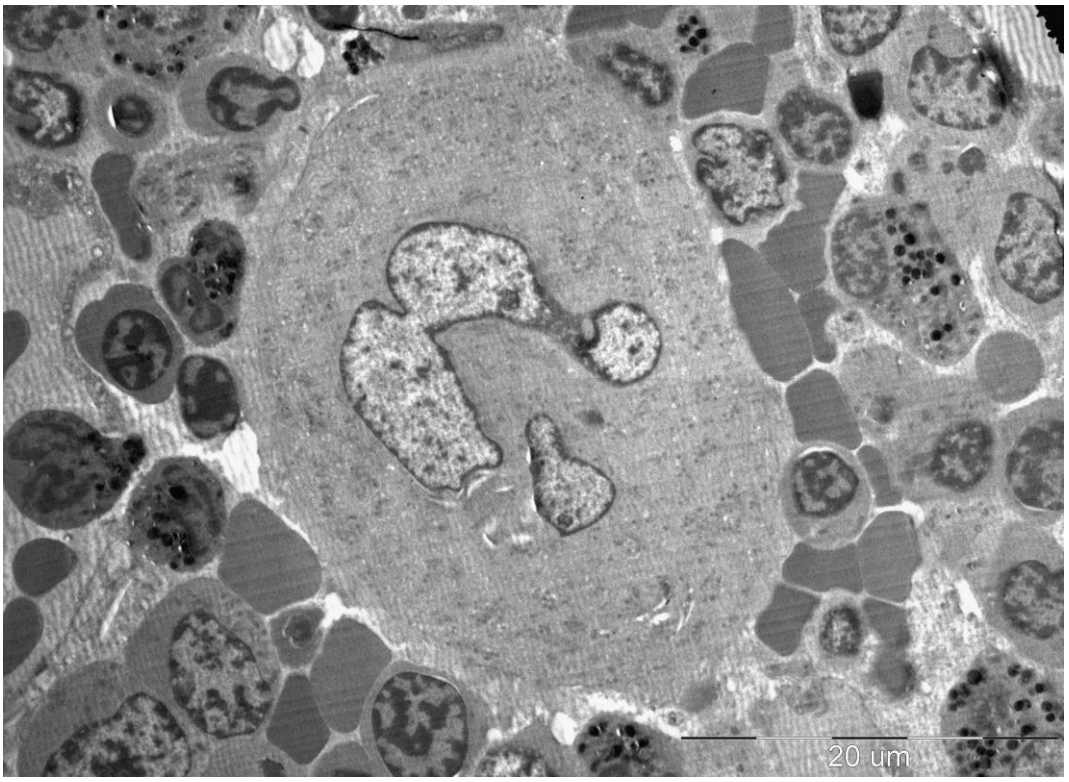

Б

Рис. 32 *. Мегакариоциты в костном мозге. А – материал трепанобиопсии подвздошной кости. Ув. ;*
Б – Электронограмма. Окраска уранилацетат, цитрат свинца.

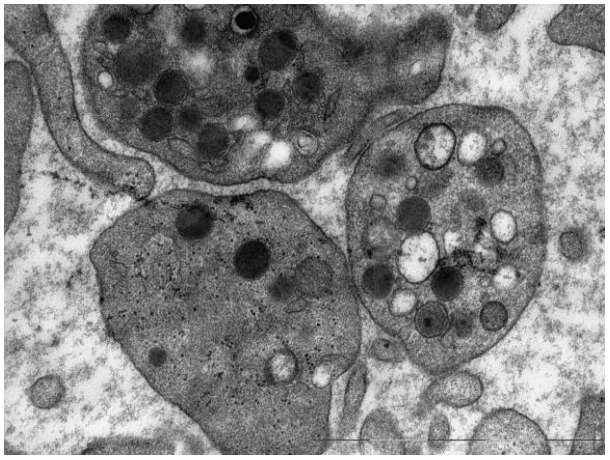

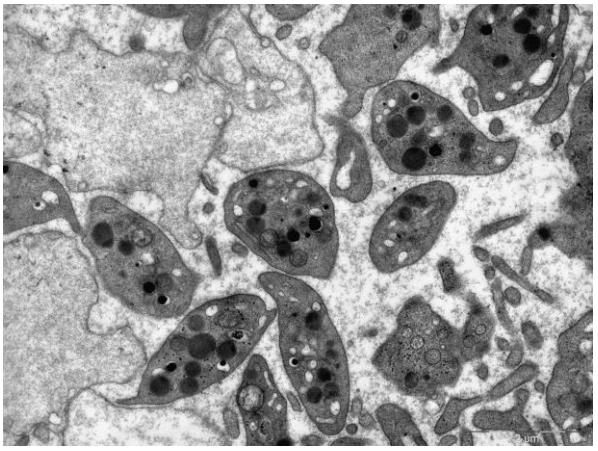

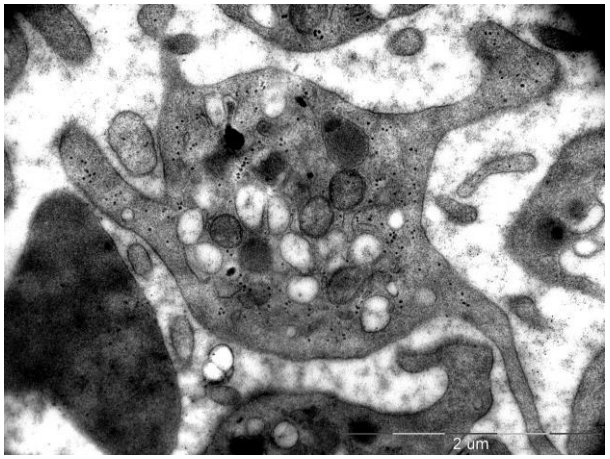

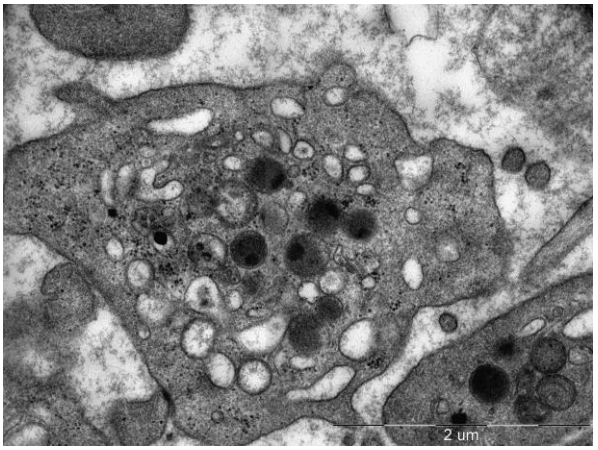

Рис. 33 . *Тромбоциты в периферической крови. Электроннограмма. Окраска уранилацетат, цитрат свинца. Ув. 23000.*

Учитывая увеличение случаев диагностики гипертромбоцитозов (как реактивных, так и эссенциальной тромбоцитемии) в последнее время, приводим три клинических наблюдения.

Больная В., 60 лет, впервые поступила в гематологическое отделение Амурской областной клинической больницы 11 октяб- ря 2006 года с жалобами на появление геморрагических высыпа- ний на коже, кровоточивость десен, жгучую боль в кончиках пальцев ног и подошвах. Считает себя больной в течение 2 лет, когда впервые отметила кровоточивость десен. За прошедшие 2 года четыре раза отмечала появление «беспричинных» кровопо- дтеков на коже. Жгучая боль в кончиках пальцев ног и подошвах (эритромелалгия) беспокоит около года. Но к врачам обрати- лась впервые лишь в октябре 2000 года, когда спонтанно появи- лась массивная гематома в области левого плеча с распростра- нением на предплечье. В поликлинике был выполнен клинический анализ крови, где выявлен гипертромбоцитоз – 1200x10^{9}/л и больная была направлена в гематологическое отделение АОКБ. При поступлении в стационар общее состояние удовлетвори- тельное. В области левого плеча обширная гематома, распро- страняющаяся на предплечье. Отмечались единичные высыпания по «петехиально-пятнистому» типу различных сроков давности на животе и нижних конечностях. Периферические лимфоузлы не увеличены. В легких везикулярное дыхание, хрипы не выслуши-

вались. Тоны сердца при- глушены, ритм правильный. Артериальное давление 130/80 мм рт ст. Частота сердечных сокращений 78 в 1 мин. Печень не увеличена. Селезенка пальпа- торно не определялась. Кожа на пальцах стоп и подошвах име- ет синюшно-багровую окраску (клинические проявления эритро- мелалгии). При ультразвуковом исследовании определялась уме- ренная спленомегалия (размеры селезенки 12,5х6,5см). В клини- ческом анализе крови: эритроциты – 4,0х10^{12}/л, гемоглобин 130г/л, лейкоциты – 8,5х10^{9}/л, тромбоциты – 1200х10^{9}/л, СОЭ – 13 мм в час, сегментоядерные – 87%, эозинофилы – 2%, моно- циты – 2%, лимфоциты – 8%. В биохимическом анализе крови и клиническом анализе мочи патологии не выявлено. Миелограмма: по полученному пунктату отмечается гиперрегенерация грану- лоцитарного и мегакариоцитарного ростков; количество мега- кариоцитов значительно увеличено, отшнуровывание тромбо- цитов выражено нормально. Трепанобиопсия подвздошной ко- сти: в трепанобиоптате гиперплазия мегакариоцитарного и гранулоцитарного ростков с преобладанием в костном мозге клеток 5 и 6 классов; клетки хорошо дифференцируются, осо- бенно мегакариоциты – мегакариоцитоз; миелоидная ткань за- полняет расширенные межбалочные пространства, при этом костные балки умеренно атрофированы, признаков фиброза и склероза не обнаружено. Проведены все необходимые исследова- ния для исключения заболеваний, вызывающих реактивные тромбоцитозы – рак, сепсис, острая и хроническая кровопоте- ри, инфекционные заболевания. На основании всего вышеизло- женного больной был выставлен диагноз – эссенциальная тром- боцитемия (хронический мегакариоцитарный лейкоз). В каче- стве патогенетической терапии назначена гидроксимочевина и симптоматическая терапия (дезагреганты, аллопуринол и т.д.). Больная была выписана на амбулаторное лечение при достиже- нии количества тромбоцитов 800х10^{9}/л, рекомендовано про- должить лечение гидреа под контролем клинического анализа крови. Динамическое наблюдение за больной показало положи- тельный эффект от терапии гидроксимочевиной, в апреле 2007 года количество тромбоцитов снизилось до 400-500х10^{9}/л. В

течение последующих 5 лет получает терапию гидроксимочевиной в различных дозировках в зависимости от уровня тромбоцитов. Состояние и самочувствие удовлетворительное. Количество тромбоцитов не более 500 × 10^9/л.

*Больной С. 1962 г.р., житель г. Благовещенска Амурской области. В августе 2008 г. впервые отметил слабость, повышенную утомляемость, одышку при физической нагрузке. До октября за медицинской помощью не обращался. В октябре впервые осмотрен участковым терапевтом: состояние расце- нено как средней степени тяжести. Кожный покров бледный, геморрагического синдрома на коже и видимых слизистых нет; периферические лимфоузлы не увеличены; изменений со стороны органов сердечно-сосудистой системы не выявлено, язык чи- стый, влажный; живот мягкий, при пальпации безболезненный, печень – по краю реберной дуги, селезенка пальпаторно не опре- делялась; периферических отеков нет; стул и диурез в норме. Результаты обследования от октября 2008 г.: клинический ана- лиз крови: гемоглобин – 85 г/л, эритроциты 3,68*10^{12}/л, цв. по- казатель – 0,7, лейкоциты – 5,5*10^9/л, тромбоциты 490*10^9/л, СОЭ – 25 мм/ч, ретикулоциты – 17‰, сегментоядерные 48%, эозинофилы – 2%, базофилы – 1%, моноциты – 12%, лимфоциты – 37%. Биохимический анализ крови: общий белок 68 г/л, глюкоза – 6 ммоль/л, мочевина – 4,4 ммоль/л, креатинин – 100 мкмоль/л, билирубин – 12,8 ммоль/л, сывороточное железо – 5 мкмоль/л, ОЖСС – 74 мкмоль/л, КНТ – 10%, АСТ – 19 (N – 10 - 42), АЛТ – 27 (N – 7 - 48). Фиброгастродуоденоскопия - атрофический га- стрит. Выполнены ректороманоскопия, колоноскопия – патоло- гии не выявлено. Рентгеноскопия желудка, моторно- эвакуационная функция кишечника: без признаков патологии, эвакуационная способность тонкого и толстого кишечника со- хранена. Осмотр проктолога – обнаружены умеренно увеличен- ные геморроидальные узлы без признаков кровотечения. УЗИ ор- ганов брюшной полости – умеренная спленомегалия (размеры – 13,8×6 см). УЗИ почек – деформация чашечно-лоханочной си- стемы слева, гидрокаликоз, пиелоэктазия справа, единичные микролиты справа. Антител к гепатитам В и С не выявлено.*

*В течение 1,5 месяца принимал препараты железа (сорбифер по 1 т 2 р/д). Клинический анализ крови от декабря 2008 г.: гемоглобин – 125 г/л, эритроциты 4,2*10^{12}/л, лейкоциты – 5,2*10^{9}/л, тромбоциты 380*10^{9}/л, СОЭ – 5 мм/ч, сегменто-ядерные 61%, эозинофилы – 1%, моноциты – 7%, лимфоциты – 31%, ретикулоциты – 24‰. Клинические проявления анемиче- ского синдрома купированы.*

*До марта 2009 г. чувствовал себя удовлетворительно. В марте вновь присоединились слабость, недомогание, голово-кружение, снижение работоспособности. Кл. анализ крови от 12.03.09 : гемоглобин – 82 г/л, эритроциты 4,48*10^{12}/л, цв. пока-затель – 0,54, лейкоциты – 4,7*10^{9}/л, тромбоциты 670*10^{9}/л, СОЭ – 12 мм/ч, сегментоядерные - 44%, палочкоядерные – 2%, моноциты – 8%, лимфоциты – 46%. Сыв. железо – 6 мкмоль/л. Вновь обследован для выявления причины развития железодефицитной анемии. Источник возможной хронической кровопотери не выявлен. В течение 1,5 месяца принимал сорби- фер по 1т 2 р/д. Клинический анализ крови от 28.04.09: гемо- глобин – 124 г/л, эритроциты 4,5*10^{12}/л, лейкоциты – 4,7*10^{9}/л, тромбоциты 470*10^{9}/л, СОЭ – 4 мм/ч. Клинические проявления анемического синдрома купированы.*

*В июне 2009 г. вновь появились клинические проявления анемического синдрома. Клинический анализ крови - гемоглобин – 78 г/л, эритроциты 2,9*10^{12}/л, цв/показатель – 0,8, лейкоциты – 4,0*10^{9}/л, тромбоциты 650*10^{9}/л, сегментоядерные 46%, эозинофилы – 1%, моноциты – 10%, лимфоциты – 43%, гипо-хромия эритроцитов. Вновь назначены препараты железа. Но, учитывая рецидивирующее течение анемического синдрома, ги-пертромбоцитоз, отсутствие видимых этиологических причин развития железодефицитной анемии, для исключения других причин развития анемии и тромбоцитоза, в частности миело-диспластического синдрома (МДС), эссенциальной тромбоците- мии, выполнены - стернальная пункция, трепанобиопсия под- вздошной кости, цитогенетическое исследование.*

Миелограмма от июня 2009 г.: эритроидных клеток 41,4%, резкое расширение эритроидного ростка с задержкой созрева-

ния нормоцитов, количество мегакариоцитов значительно увеличено, разной степени зрелости, отшнуровка тромбоцитов выражена.

При проведении цитогенетического исследования из 100 клеток (100 просмотренных метафаз), 91 имеет нормальный мужской кариотип 46, ху. В 6 метафазах найдена структурная аномалия – делеция 20 хромосомы (del 20q11). В 3 клетках обнаружена паратетраплоидия (паратетраплоидия в 3 клетках расценена как случайное нерасхождение в митозе).

*Трепанобиоптат гиперклеточный. Несмотря на то, что выявление цитогенетической аномалии (в 6 метафазах) может иметь место при МДС, было принято решение этот диагноз не выставлять, т.к. у пациента есть все клинические и лабораторные проявления железодефицитной анемии, отмечается хороший эффект от приема препаратов железа и нет необходимости в проведении гемотрансфузий. Принимал препараты же- леза в течение 2 месяцев. Клинических анализ крови от августа 2009 г.: гемоглобин – 117 г/л, эритроциты 3,5*10^{12}/л, лейкоциты – 4,2*10^{9}/л, тромбоциты 550*10^{9}/л, СОЭ – 6 мм/ч.*

*Следующее обращение в октябре 2009 г. При отсутствии каких либо видимых источников и клиники кровотечения вновь проявления анемического синдрома, тромбоцитоза. Клинический анализ крови от октября 2009 г. : гемоглобин – 67 г/л, эритроциты 3,52*10^{12}/л, лейкоциты – 3,9*10^{9}/л, тромбоциты 680*10^{9}/л, СОЭ – 17 мм/ч., сегментоядерные 59%, эозинофилы – 4%, базофилы 1%, моноциты 9%, лимфоциты 27%, гипохромия +++. В октябре 2009 г. в левом подреберье стала пальпиро- ваться селезенка, хотя по УЗИ и КТ она увеличена незначитель- но (левая почка не опущена, ее киста незначительных размеров). Железо сыворотки снижено. С середины октября 2009 г. по 20 января 2010 г. принимал сорбифер по 1 т 2 р/д. Но гемоглобин не повысился более 106 г/л. В это время вновь был обследован же- лудочно-кишечный тракт (гастроскопия, проктолог, ректоро- маноскопия, колоноскопия, рентгеноскопия желудка с последу- ющим исследованием моторно-эвакуационной функции кишечни- ка), данных за возможный источник кровотечения нет. При га-*

строскопии – неактивный атрофический гастрит. Внутрижелудочная pH-метрия – кислотность снижена. Выполнено УЗ-исследование и компьютерная томография органов брюшной полости и забрюшинного пространства – данных за онкопатологию нет. Обследован у эндокринолога – УЗИ и уровень гормо- нов не изменены.

Компьютерная томография органов брюшной полости: признаки добавочной доли селезенки, диффузные изменения поджелудочной железы, кисты левой почки.

*В апреле 2010 г. вновь клинические проявления анемическо- го с-ма. Клинический анализ крови от 15.04.2010 г.: гемоглобин – 81 г/л, эритроциты 3,71*10^{12}/л, лейкоциты – 5,4*10^{9}/л, тром- боциты 590*10^{9}/л, СОЭ – 10 мм/ч., палочкоядерные – 1%. сег- ментоядерные 68%, эозинофилы – 3%, моноциты 11%, лимфо- циты 17%, гипохромия эритроцитов.*

В течение 1 месяца принимал препараты железа (сорбифер 1т – 2 р/сутки). Клинический анализ крови от 7.05.2010 г. – эритроциты – 3,8×10^{12}/л; гемоглобин – 104г/л; лейкоциты – 4,2×10^{9} /л; тромбоциты - 590×10^{9}/л; СОЭ – 14 мм/ч; сегментоядерные – 51%; эозинофилы – 4%; моноциты – 11%; лимфоциты – 34%. Ретикулоциты – 6 ‰.

Миелограмма от 19.04 2010 г: на фоне гиперклеточного костного мозга отмечается гиперрегенерация эритроидного ростка с признаками дисэритропоэза (межядерные мостики, двухядерные клетки, митозы, мегалобластоидность). Количе- ство мегакариоцитов увеличено, мегакариоциты разной степени зрелости и функциональной активности.

Для исключения МДС вновь выполнено цитогенетическое исследование - 46,xy [28]/ 46, xy, del 20 [2] .

Трепанобиоптат подвздошной кости от августа 2010 г. – гиперклеточный костный мозг.

Биохимический анализ крови от 15.04.09: глюкоза – 6 ммоль/л; мочевина –4,9 ммоль/л; креатинин – 90 ммоль/л; АСТ – 20 (N – 10 - 42), АЛТ – 25 (N – 7 - 48); билирубин -11,2 -9,8 -1,4 ммоль/л; общий белок –65 г/л, фибриноген –3552 мг/л; ПТИ –100 %, сыв. железо – 6 мкмоль/л; ОЖСС -74 мкмоль/л; КНТ – 5,5%.

Проба Кумбса, Тест Хема, сахарозная пробы – отрицательные.

Ан.мочи : без патологии.

УЗИ органов брюшной полости: умеренная спленомегалия (размеры – 13,8×6см).

Повторные ФГДС - атрофический гастрит.

Повторные рентгеноскопия желудка, исследование мотор- но-эвакуационной функции кишечника: желудок без патологии, эвакуационная способность тонкого и толстого кишечника сохранена.

Внутрижелудочная pH-метрия – анацидный гастрит.

Ректороманоскопия, колоноскопия – патологии не выявлено.

Осмотр проктолога – умеренно увеличенные геморроидальные лимфоузлы без признаков кровотечения.

Анализ кала на скрытую кровь (реакция Грегерсена) выполнялся многократно – результат отрицательный.

При КТ дважды описывали признаки добавочной доли селе- зенки (6,9 × 4,2 см).

Диагноз МДС был исключен, поскольку делеции имели ме- сто только в небольшом количестве хромосом, и отсутствова- ли другие лабораторные признаки этого заболевания (в частно- сти для МДС более характерна тромбоцитопения, а у больного в анализах крови отмечался тромбоцитоз). Было принято реше- ние обследовать тонкий кишечник с помощью более современ- ных методов, чем обычное рентгенологическое исследование; исследовать кровопотерю из желудочно-кишечного тракта с хромом-51. Учитывая большие размеры добавочной доли селе- зенки 7х4 см, высказано предположение об отдельной сосуди- стой опухоли, как источнике кровопотери, т.к. обычно доба- вочная доля маленькая - 1-2 см и викарно увеличивается при удалении основной селезенки. Отмечена необходимость ангиови- зуализации этой добавочной доли, с артериального конца или венозного (спленопортография).

Исследование тонкого кишечника с помощью видеокапсулы (рис. 34, А) проведено в Краевом клиническом центре онкологии

города Хабаровска. При проведении исследования в тощей кишке в 50 – 55 см от связки Трейтца выявлена дополнительная циркулярная ткань, сужающая просвет до 0,5 см. (Рис. 34, Б). Видеокапсула не прошла далее этого образования. Паци- ент был госпитализирован в проктологическое отделение Амур- ской областной клинической больницы, где выполнена лапаро- томия, во время которой обнаружена опухоль тощей кишки, произведена резекция тонкой кишки с наложением анастомоза "конец в конец".

Находки при операции: опухолевидное образование тощей кишки размерами 7х4 см располагалось (подлежало) под селезенкой, т.е. при проведении КТ она была принята за добавочную долю селезенки; извлечена видеокапсула; диагностированы метастазы в регионарные лимфоузлы брыжейки, отдаленных метастазов не выявлено. Результат гистологического исследова- ния удаленной опухоли тощей кишки: умеренно-дифференцированная аденокарцинома с изъязвлением, распадом, прорастанием всех слоев стенки кишки; метастазы в регионар- ные лимфоузлы брыжейки. Послеоперационный период без осложнений, выписан в удовлетворительном состоянии. Прове- ден необходимый курс химиотерапии. В настоящее время за па- циентом ведется динамическое наблюдение. Данных за рецидив нет.

Данный клинический случай интересен вследствие несколь- ких причин. Во-первых: железодефицитные анемии (ЖДА) широ- ко распространенные заболевания, значительное место в раз- витии которых занимают кровопотери из желудочно-кишечного тракта – они являются самой частой причиной дефицита же- леза у мужчин и второй по частоте причиной у женщин. Во- вторых: железодефицитные состояния, как и все случаи хрони- ческой кровопотери – частые причины развития гипертромбо- цитозов. Источник хронической кровопотери в желудке и в тол- стом кишечнике выявить не представляет затруднений. Наибо- лее сложна для исследования тонкая кишка. Рентгенологические и инструментальные методы исследования тонкого кишечника оказываются в большинстве случаев малоинформативными.

ЖДА вследствие недиагно- стированной хронической кро- вопотери из тонкой кишки является сложной и весьма актуаль- ной проблемой. Кровопотеря даже 1 - 2 мл из нижних отделов толстой кишки и из прямой кишки легко диагностируема – бу- дет видна алая кровь в кале. Диагностика кровотечения из верх- них отделов желудочно-кишечного тракта более сложна, т.к. мелена - черный стул - появится лишь при кровотечении объе- мом более 100 мл. Существует множество тестов для выявле- ния небольшого количества крови в кале, наиболее распростра- ненные из них - реакция с бензидином в модификации Грегерсе- на, реакция с ортотолуидином и реакция с гваяковой смолой (реакция Деен-Вебера). Однако в силу целого ряда причин данные реакции не всегда являются информативными. Достаточно точно объем кровопотери из желудочно-кишечного тракта можно оценить при помощи метки крови по ^{51}Cr. Для диагно- стики образований тонкой кишки наиболее информативна по- зитронно-эмиссионная томография. Но эти методы, к сожале- нию, доступны не во всех клиниках. В данном случае диагноз аденокарциномы тонкой кишки, как причины анемии и тромбо- цитоза, удалось установить только при использовании относи- тельно нового эндоскопического метода с использованием ви- деоинтестинальной капсулы.



Рис. 34
А
Эндоскопическая видеокапсула, миниатюрную видеокамеру с источником света и передающим устройством.

Б

Эндовидеоинтестинограмма:

циркулярно суживающая

просвет кишки

распадающаяся опухоль.

Больной М. 30 лет поступил в пульмонологическое отделение Амурской областной клинической больницы (АОКБ) с жалобами на повышение температуры тела до 40^{0}С, одышку в покое, кашель с отделением мокроты слизисто-гнойного характера с примесью крови, давящую боль в грудной клетке усиливающуюся при кашле.

Считает себя больным с 25 февраля 2012 года, когда стала повышаться температура тела до 40^{0}С, появился кашель со слизисто-гнойной мокротой. Самостоятельно принимал жаропонижающие, без эффекта. Лихорадка сохранялась. Через несколько дней появилась одышка, которая постепенно нарастала, появилась кровь в мокроте. Значительное ухудшение состояния 10 марта 2012 года. Снижение артериального давления до 70 и 40 мм.рт.ст, нарастание одышки. Больной был госпитализирован в центральную районную больницу, где была диагностирована двухсторонняя абсцедирующая пневмония. Проводилась антибактериальная (меронем, амикацин, ванкомицин), инфузионная терапия. 14 марта 2012 года после стабилизации гемодинамики больной был транспортирован в АОКБ, где сразу был госпитализирован в реанимационную палату.

Удалось выяснить, что в течение месяца пациент употребляет внутривенный кодеинсодержащий наркотик дезоморфин («крокодил»), который изготавливал самостоятельно, с использованием кодеинсодержащих таблеток от кашля (седалгин), бензина, фосфора, серы, растворителя.

Состояние тяжелое. Телосложение нормостеническое. Выраженный акроцианоз. На коже грудной клетки – округлые высыпания бледно-коричневого цвета с шелушением. В паховой области правого бедра – свищевой ход, вокруг ткань мацерирована, плотная, красно-коричневого цвета. Подкожно-жировая клетчатка выражена умеренно. Периферические лимфоузлы не увеличены. Обе половины грудной клетки симметрично участвуют в акте дыхания, так же в акте дыхания участвует вспомогательная мускулатура. Перкуторно – над всей поверхностью притупление легочного звука. При аускультации - дыхание

жесткое, по всем полям выслушивается масса влажных хрипов. В нижних отделах дыхание ослаблено, больше слева. Частота дыхательных движений 36 в минуту. Тоны сердца приглушены, ритмичные. ЧСС 110 уд в мин. Акцент второго тона над легочной артерией. АД 100 и 60 мм.рт.ст. Язык обычных размеров, покрыт белым налетом. Нижний край печени пальпируется на 5 см ниже реберной дуги, умеренно болезненный. Селезенка пальпаторно не определяется. Симптом поколачивания отрицательный с обеих сторон. Мочеиспускание свободное, безболезненное. Диурез снижен. Периферических отёков нет.

Клинический анализ крови: гемоглобин – 103 г/л, эритроциты - $3,0\times10^{12}$/л, тромбоциты - 580×10^{9}/л, лейкоциты – 20 × 10^{9}/л, палочкоядерные – 7%, сегментоядерные – 80%, эозинофилы – 1%, моноциты – 6%, лимфоциты – 6%, СОЭ – 72 мм/ч.

Биохимический анализ крови: калий - 4,08 мМоль/л, натрий - 138,2 мМоль/л, хлор - 112,6 мМоль/л, билирубин – 22,8 – 5,8 – 17,0 мкмоль/л, общий белок – 55 г/л, глюкоза – 5,0 мМоль/л, креатинин – 88 мкмоль/л, мочевина – 12 мкмоль/л, АСТ – 60 ед, АЛТ – 68 ед (норма до 40 ед), фибриноген – 9,8 г/л. КЩС: pH - 7,467, SaO2 - 68,6 %, PO2 - 33 мм.рт.ст., PCO2 - 31,9 мм.рт.ст.

Ан. мочи: удельный вес – 1015, лейкоциты – единичные, белок – 0,25.

ЭКГ: Синусовая тахикардия с ЧСС 110 вмин, повышена нагрузка на правые отделы, ишемия субэпикарда всей задней стенки левого желудочка.

УЗИ: Гепатомегалия (180×101мм). Спленомегалия (137×54мм). Диффузные изменения печени, поджелудочной железы. Подчёркнутость портальных трактов. Повышение эхогенности паренхимы почек. Симптом выделяющихся пирамид.

ЭХО-КГ: Камеры сердца не расширены. Признаки ЛГ I ст. (СрДЛА 31 мм.рт.ст.). Сократительная способность МЛЖ сохранена (ФВ 60%). Диастолическая функция желудочков не нарушена. Митральная регургитация I степени, трикуспидальная II степени, легочная I степени. Створки митрального, аортального клапанов уплотнены неравномерно.

Фибробронхоскопия. Слизистая трахеи и всех бронхов бледная, истончённая, подвижная. Хрящевой рельеф чёткий, слева на уровне сегментарных и субсегментарных бронхов деформированный за счёт инвагинации и флюктуации стенок извне. Шпоры мелких бронхов узкие, подвижные. В просвете мелких бронхов секрет: справа жидкий, пенистый; слева бурый, жидкий (гангренизация), с запахом. Секрет слева поступает беспрерывно из бронхов нижней доли, частично из язычкового сегмента. Заключение: двухсторонний диффузный атрофический эндобронхит, косвенные признаки деструкции (полостей) нижней доли слева (по секрету гангренизация). ИВ нижней доли слева 3 степени.

Посев бронхиального аспирата: Pseudomonada aeruginosa 10^{4} , Klebsiella pneumoniae 10^{4}.

КТ грудной клетки. По всем легочным полям определяются очагово-подобные тени склонные к слиянию, некоторые из них с распадом размерами от 1 до 6 см. Некоторые из них имеют связь с дренирующим бронхом. В нижней доле левого лёгкого имеется гигантская полость, имеющая утолщённые стенки и перегородки внутри себя, размерами 9,5×7,5×10,9 см. Бронхо-сосудистый рисунок резко деформирован. Бронхи 1-3 порядка проходимы, не деформированы. В плевральных полостях определяется осумкованная жидкость толщиной справа 4см, слева 3см. Заключение: КТ- признаки двусторонней деструктивной пневмонии, двухстороннего осумкованного плеврита.

Пациенту выставлен диагноз:

Основной: Постинъекционныйпанфлебит поверхностной бедренной вены справа, гнойный парафлебит.

Осложнения: Сепсис. Септикопиемия. Двухсторонняя тотальная пневмония с абсцедированием. Фибринозно-геморрагический плеврит справа. Септический миокардит с формированием абсцессов. Межуточный нефрит с формированием абсцессов. Инфекционно-токсический шок. Полиорганная недостаточность. Отек легких и головного мозга.

Фоновое заболевание: Хроническая дезоморфиновая наркомания.

Сопутствующее заболевание: Хроническийобструктивная болезнь лёгких.

Проводилось лечение: Sol. Zivoxi 600 mg 2 р/д в/в., Sol. Cefoperasoni/Sulbactami 4гр. 2 р/дв/в., Sol. Immunoglobulini 50 ml в/в., Sol. Stabisoli 500 ml., Sol. Glucosae 5% 400ml , Sol. KCl 4% 20 ml. Оксигенотерапия.

Клинический анализ крови: гемоглобин – 90 г/л, эритроциты - $2,6\times10^{12}$/л, тромбоциты - 750×10^{9}/л, лейкоциты – 25×10^{9}/л, миелоциты – 2%, метамиелоциты – 4%, палочкоядерные – 12%, сегментоядерные – 67%, эозинофилы – 5%, моноциты – 4%, лимфоциты – 6%, СОЭ – 75 мм/ч, нормоциты – 6 на 100 клеток белой крови.

Несмотря на проводимое лечение, состояние больного прогрессирующе ухудшалось: сохранялась лихорадка до 40^{0}С, нарастала дыхательная недостаточность, снижалась сатурация крови до 75-80%, нарастала артериальная гипотензия. 15.03.12. в 15.00 больной был переведен на искусственную вентиляцию лёгких, в связи с гипотонией назначены вазопрессоры. 15.03.12. в 16.30. констатирована остановка сердечной деятельности. Проводились реанимационные мероприятия. 15.03.12. в 17.00. констатирована биологическая смерть.

Данные патологоанатомического исследования труппа. В паховой области правого бедра свищевой ход с гнойным отделяемым, вокруг ткань мацерирована, плотная, красно-коричневого цвета. При гистологическом исследовании места инъекции на правом бедре диагностированы следующие изменения: стенка артерии утолщена, деформирована, за счет разрастания соединительной ткани; вокруг

сосуда массивное разрастание соединительной ткани с лейкоцитарной инфильтрацией, гнойным расплавлением тканей и кровоизлияниями.

В плевральных полостях соединительнотканные спайки. В левой плевральной полости 650 мл прозрачной жидкости с геморрагическим оттенком. В правой плевральной полости 150 мл мутной жидкости с геморрагическим оттеком. На висцеральном листке плевры правого легкого фибринозные наложения. Легкие на ощупь плотноватой консистенции. На разрезах темно - вишневого цвета. В верхней доле справа полость распада 5 см. в диаметре заполненная желто-зеленым густым экссудатом, в нижней и средней доле правого легкого множественные полости распада до 4 см с желто-зеленым гнойным экссудатом, в верхней доле левого легкого полость распада 4 см в диаметре с желто-зеленым гнойным экссудатом, в нижней доле левого легкого полость распада 8×9 см, с большом количеством темно-коричневых сгустков. С поверхности разреза легких стекает большое количество мутной жидкости. В сосудах легких жидкая кровь. Стенки внутрилегочных бронхов утолщены, бронхиальные просветы выстоят над плоскостью разрезов легких в виде «писчих перьев», слизистая бронхов на всем протяжении гиперемирована, в просвете красно-коричневый слизисто-гнойный экссудат. При гистологическом исследовании легких диагностированы следующие изменения. Полнокровие сосудов. Множественные ателектазы. Межальвеолярные перегородки утолщены, альвеолы забиты лейкоцитами местами с разрушением стенок и формированием обширных абсцессов, местами с началом формирования капсулы. В некоторых альвеолах отечная жидкость с примесью макрофагов. Часть альвеол заполнена фибрином, местами с организацией, фибробластами, макрофагами, гемосидерином. Некоторые альвеолы заполнены эритроцитами. В стенке бронхов лейкоцитарная инфильтрация. Просветы бронхов заполнены лейкоцитами.

Сердце несколько увеличено в размерах. На ощупь дряблой консистенции, на разрезе красно-коричневого цвета. На задней стенке левого желудочка участок желтовато-зеленоватого цвета 1×0,3 см, блестит и западает на разрезе. На передней стенке левого желудочка, ближе к верхушке такой же участок 0,5×0,7 см. Просвет коронарных артерий чистый. На протяжении встречаются отдельные бляшки, суживающие просвет на 5 %. Интима аорты светло-желтая, гладкая, блестящая. При гистологическом исследовании - полнокровие сосудов, отек, гипертрофия кардиомиоцитов, фокусы лейкоцитарной инфильтрации с разрушение ткани миокарда и образование абсцессов, в строме диффузная лимфолейкоцитарная инфильтрация.

В брюшной полости 300 мл светлой прозрачной жидкости. Печень увеличена 34×25×18×9×5 см, масса 2600 грамм, поверхность гладкая, на ощупь дряблая, на разрезе красно-желто-коричневого цвета. При гистологическом исследовании печени диагностировано: полнокровные

сосудов, полнокровные расширенные синусоиды, в портальных трактах и вокруг центральных вен лейкоцитарная инфильтрация, распространяющаяся в дольки, между гепатоцитами, дистрофические изменения гепатоцитов.

Левая почка 13×5.5×4.5см, правая размерами 14×6×4.5 см масса 390 грамм. На разрезе корковое вещество бледно-розовое, пирамидки красные. В корковом веществе правой и левой почки множественные треугольные участки темно красного цвета, вершиной обращенные к воротам почки. Чашечно-лоханочный аппарат не расширен, слизистая чашечек, лоханок серо-розовая с мелкоточечными кровоизлияниями. При гистологическом исследовании почек – выраженное полнокровие сосудов, массивные кровоизлияния, разрастание соединительной ткани, обширные фокусы лейкоцитарной инфильтрации, дистрофические и некротические изменения канальцевого эпителия, в просвете канальцев гомогенные розовые массы и клетки слущенного эпителия.

Селезёнка увеличена в размерах 19×11×7 см., масса 430 г., на ощупь дряблая, капсула напряжена. На разрезе ткань темно-вишневого цвета, с обильным соскобом. Трахеобронхиальные лимфатические узлы увеличены до 4 см, на разрезе с распадом. Лимфоузлы ворот печени увеличены 2 см, плотноватые, белесоватые на разрезе. Парааортальные лимфатические узлы до 1 см в диаметре, на разрезе серо-розовые, плотноватые. На медиальной поверхности правого бедра лимфатические узлы увеличены до 3×1 см, розовато- белого цвета, плотные, образуют «дорожку».

В головном мозге на оливах мозжечка глубокая непрерывная циркулярная борозда - результат транслокации головного мозга в большое затылочное отверстие.

Патологоанатомический диагноз:

Основной: Постинъекционныйпанфлебит поверхностной бедренной вены справа, гнойный парафлебит.

Фоновое заболевание: Хроническая дезоморфиновая наркомания.

Осложнение: Сепсис. Септикопиемия. Септический миокардит с формированием абсцессов. Спленомегалия. Генерализованнаялимфоаденопатия. Двусторонняя тотальная пневмония с абсцедированием. Межуточный нефрит с формированием абсцессов. Неспецифический реактивный гепатит. Гидроторакс слева 150 мл. Фибринозно-геморрагический плеврит справа (150 мл). Асцит (300мл). Инфекционно-токсический шок. Полиорганная недостаточность. Венозное полнокровие и дистрофические изменения внутренних органов. Отек легких и головного мозга.

Сопутствующее: Хронический бронхит.

Таким образом, смерть больного М. наступила от полиорганной недостаточности, развившейся в результате сепсиса (бактериологическое исследование крови: Ps. aeruginosa 10^4, Klebsiella 10^4), как осложнения панфлебита с перифлебитом поверхностной бедренной вены справа на фоне хронической наркомании, с последующим развитием двусторонней

тотальной пневмонии с абсце- дированием, септическими гнойными абсцессами в миокарде, межуточным нефритом с формированием абсцессов, межуточным неспецифическим гепатитом, генерализованной лимфоаденопатией, инфекционно-токсическим шоком.

В данном случае имела место лейкемоидная реакция трех ростков миелопоеза (нейтрофильная лейкемоидная реакция, тромбоцитоз, нормобластоз в периферической крови) вследствие развития септикопиемии у дезоморфинового наркомана.

Тромбоцитопении. Тромбоцитопенией называется состояние, при котором количество тромбоцитов в периферической крови снижается менее 150×10^9 /л. Различают следующие причины тромбоцитопений [22, 28]:

1. *Тромбоцитопении обусловленные снижением продукции тромбоцитов.*

- Гипопролиферация или гипоплазия мегакариоцитарного ростка костного мозга: апластическая анемия, медикаментозная интоксикация, алкогольная интоксикация, вирусная инфекция, наследственая мегакариоцитарная аплазия, приобретенная изолированная амегакариоцитарная тромбоцитопеническая пурпура, длительная гипоксия;
- Неэффективный тромбоцитопоез: мегалобластная анемия, пароксизмальная ночная гемоглобинурия, дефицит тромбопоэтина, алкоголизм, вирусная инфекция, врожденные состояния;
- Метаплазия мегакариоцитарного ростка костного мозга: лейкозы, множественная миелома, лифомы, метастазы злокачественных опухолей, миелофиброз, гранулематозные инфекции.

2. *Повышенное разрушение тромбоцитов или их потеря.*

- Повышенное разрушение тромбоцитов, обусловленное иммунологическими процессами: аутоиммунные (идиопатическая тромбоцитопеническая пурпура; тромбоцитопении при системных заболеваниях соединительной ткани, системных васкулитах, лимфопролиферативных заболеваниях, при беременности, при приеме некоторых лекарственных средств), изоиммунные, аллоиммунные, трансиммунные неонатальные тромбоцитопении; посттрансфузионная тромбоцитопения;
- Повышенное разрушение и потребление тромбоцитов, обусловленное неиммунологическими механизмами: ДВС-синдром, тромботическая тромбоцитопеническая пурпура, гемолитико-уремический синдром, патология внутренней поверхности сосудов, ожеги, сепсис;
- Потеря тромбоцитов при тяжелом кровотечении;
- Тромбоцитопения разведения при массивных трансфузиях.

3. *Нарушение распределения пула тромбоцитов.* Спленомегалия (неопластическая, инфекционная, конгестивная, неуточненного генеза).

Нормобластоз в периферической крови. Нормобласты (нормоциты, эритрокариоциты) – это ядросодержащие клетки эритроидного ряда, которые у здорового человека находятся только в костном мозге. В ряду красных кровяных телец нормобласты представляют собой промежуточные

стадии между проэритробластом и нормальным эритроцитом. Различают базофильные, полихроматофильные и оксифильные нормобласты. Содержащая гемоглобин протоплазма нормобласта окрашивается или основными (базофильный) или одновременно и кислыми и основными (полихроматофильный) или кислыми анилиновыми красками (оксифильный) нормобласты. В норме у человека нормобласты имеются лишь в костном мозге: у детей – как в длинных трубчатых, так и в коротких плоских костях, у взрослых – лишь в последних [4, 29]. В периферической крови нормобласты встречаются в обычных условиях лишь у новорожденных [4, 29]. В патологических состояниях могут появляться в крови при гемобластозах (в большинстве случаев при хронических миелопролиферативных заболеваниях и остром эритромиелозе), анемиях разного происхождения, достигая особенно больших количеств (нормобластоз, рис. 35) – при усиленной регенерации крови на почве острых кровопотерь, при повышенном остром распаде эритроцитов без угнетения функции кроветворных органов (гемолиз) и при раздражении костного мозга на почве распространенных раковых метастазов в костях. Во всех этих случаях количество нормобластов увеличивается и в костном мозге. При появлении очагов экстрамедулярно- го кроветворения при гемобластозах нормобласты появляются и в них.

Лейкопении и агранулоцитозы. Удельный вес лейкопенических состояний среди других заболеваний системы крови довольно велик. Статистические данные свидетельствуют об увеличении за последние годы чис- ла больных с выраженной лейкопенией. Нередко развитие данной патоло- гии находится в определенной связи с применением в лечебной практике новых бактериостатических средств, с воздействием ионизирующей радиации, а также с увеличением эпизодов аллергических заболеваний. В оценке лейкопенических состояний врачу следует избегать двух противоположных тенденций: в одних случаях отсутствует должное внимание к лейкопении, являющейся началом тяжелой патологии системы крови, и не принимаются необходимые профилактические и лечебные меры, в других – любое снижение количества лейкоцитов расценивается как симптом тяжелой патологии с необоснованным применением сильнодействующих лейкопоэтических средств (средств, усиливающих интенсивность образования указанных форменных элементов крови). Поэтому для правильной оценки значения «индивидуальной» лейкопении необходимо по возможности выяснить ее причины и механизм развития, так как только подобное решение вопроса обеспечивает успех лечебно-профилактических мероприятий в каждом отдельном случае. Лейкопении часто сочетаются со значительным уменьшением количества нейтрофилов в периферической крови, поэтому – по своей сути они являются нейтропениями или гранулоцитопениями (соответственно снижение количества нейтрофилов и гранулоцитов).

Причины гранулоцитопении при всем их разнообразии разделяются на экзогенные (действующие извне), эндогенные (возникающие в самом организме) и наследственные. К первой группе факторов относятся неко-

торые вещества, которые обла- дают токсическим действием, такие как бензол, толуол, мышьяк, ртуть; некоторые лекарственные препараты; радиация; инфекционные заболевания.

Эндогенными причинами нейтропении могут являться нарушение эндокринной регуляции гранулоцитопоэза, т. е. образования гранулоцитов (тиреотоксикоз, недостаточность функции надпочечников, нарушение функции гипофиза), повышение функции селезенки, аллергические состояния.

Перечисленные лейкопении относят к группе функциональных. Но лейкопения и нейтропения могут быть проявлением нарушения костномозгового кроветворения при системной патологии крови: остром лейкозе и апластических состояниях. В ряде случаев не удается выявить причинный фактор, приводящий к развитию гранулоцитопении. В последнее время таких форм становится все меньше.

В последние годы выделяется особая группа наследственных нейтропении (постоянные и периодические нейтропении). Кроме того, лейкопении могут носить симптоматический характер в виде непостоянного гематологического признака при некоторых заболеваниях.

Умеренные бессимптомные лейкопении без каких-либо клинических проявлений обнаруживаются случайно, являются одним из второстепенных и необязательных симптомов разных заболеваний. Характеризуются умеренным снижением количества лейкоцитов (до $3{,}0\times10^9$/л) и нерезкой гранулоцитопенией (40-60% от общего числа нейтрофилов). Функциональные свойства лейкоцитов не изменены. Миелопоэз не нарушен. Костный мозг нормален. Не отмечается также изменений формирования эритроцитов и тромбоцитов. Подобные лейко- и нейтропении носят чаще всего чисто симптоматический характер, сопровождая ряд заболеваний, не относящихся к системе крови (тиреотоксикоз, гастриты, энтероколиты, холециститы и многие др.). Резко выраженная лейкопения сопровождается обычно резким понижением количества нейтрофилов в периферической крови и носит название агранулоцитоза.

Очень важно определить, когда с уверенностью можно говорить о лейкопении. В существующих руководствах по гематологии и физиологии, а также в справочниках указывается нормальное содержание лейкоцитов, которое составляет $4 - 9\times10^9$/л, и врач при оценке патологических сдвигов исходит из этих цифр.

В последние годы гематологи всех стран отмечают тот факт, что при отсутствии какой-либо патологии у совершенно здоровых людей обнаруживается пониженное количество лейкоцитов (от 4,0 до $2{,}0\text{-}2{,}5\times10^9$/л) с умеренной нейтропенией и относительным лимфоцитозом в лейкоцитарной формуле. В настоящее время лейкопенией принято считать содержание лейкоцитов в периферической крови менее 3×10^9/л [28]. Ситуации, когда имеются низкие цифры лейкоцитов (до 1×10^9/л и гранулоцитов до $0{,}75\times10^9$/л), при которых тщательное клинико-гематологическое обследование и последующее наблюдение не обнаруживают какой-либо патоло-

гии, могут расцениваться как «безопасная лейкопения». В развитии такой лейкопении имеет значение прежде всего индивидуальная конституциональная особенность регуляции кроветворения у каждого человека [1]. В таких случаях не требуется никакой терапии, стимулирующей образование в костном мозге и выход в периферическую кровь лейкоцитов.

В основе агранулоцитоза лежит клинико-гематологический синдром, характеризующийся полным или почти полным исчезновением гранулоцитов из периферической крови. За агранулоцитоз следует принимать состояние, характеризующееся снижением числа лейкоцитов менее 1×10^9/л и/или гранулоцитов менее $0,75\times10^9$/л. Агранулоцитоз разделяется на две основные формы: миелотоксический и иммунный.

Причиной миелотоксического агранулоцитоза могут быть цитостатические факторы любой природы - химиопрепараты, ионизирующая радиация, а также некоторые медикаменты, не использующиеся как химиопрепараты с цитостатической целью, но обладающие иногда подобным побочным эффектом (левомицетин и другие сульфаниламиды, аминазин, нестеродные противовоспалительные препараты, препараты содержащие анальгин, производные пирозолона, мерказолил, противотуберкулезные препараты и др.). Механизм миелотоксического агранулоцитоза обусловлен подавлением цитостатическими факторами клетки предшественницы миелопоэза или полипотентной стволовой клетки.

Иммунный агранулоцитоз в отличие от миелотоксического обусловлен не остановкой продукции нейтрофилов, а их гибелью в крови и костном мозге, иногда вплоть до клеток-предшественниц гранулоцитарного ряда вследствие появления антигранулоцитарных антител (антител против гранулоцитов). Различают гаптеновый иммунный агранулоцитоз и аутоиммунный. Первый возникает под воздействием лекарственных препаратов, являющихся гаптенами (неполными антигенами), к которым относятся аминодопирин, анальгин, бутадион, сульфаниламиды, метилтиоурацил, ртутные, мочегонные, противотуберкулезные препараты - ПАСК, фтивазид, тубазид. Соединение антител с антигенами, фиксирующимися на поверхности лейкоцитов, сопровождается агглютинацией («склеиванием») и гибелью клеток. При аутоиммунном агранулоцитозе антилейкоцитарные антитела (антитела против лейкоцитов) возникают вследствие извращенной реакции иммунной системы с образованием аутоантител к лейкоцитам с неизмененной антигенной структурой. Часто наблюдаются при больших коллагенозах (системная красная волчанка, ревматоидный полиартрит), хронических гепатитах и т.д.

В развитии миелотоксического агранулоцитоза решающая роль принадлежит величине повреждающего воздействия - дозам медикамента, ионизирующей радиации. При иммунном агранулоцитозе доза причинного фактора не имеет решающего значения, так как важнейшая роль в данном случае принадлежит индивидуальной чувствительности организма.

В клинических проявлениях миелотоксического и иммунного агранулоцитозов имеются различия. Иммунный агранулоцитоз, связанный с

приемом медикаментов гаптено- вого ряда, чаще развивается остро, с быстрым нарастанием симптомов. Вскоре после приема медикаментов развиваются гранулоцитопения или агранулоцитоз, высокая лихорадка и быстрое присоединение инфекционных осложнений (ангина, стоматит, кандидамикоз носоглотки, иногда - и слизистой пищевода). Септические осложнения представляют основную опасность для жизни больного. Некротическая ангина является классическим проявлением агранулоцитоза. На миндалинах обнаруживаются грязно-серый налет, затем - некроз и язвы. Некротизация захватывает язычок, мягкое и твердое небо; часто возникает кровотечение. Однако некрозы могут локализоваться также в кишечнике (некротическая энтеропатия – наиболее серьезное осложнение агранулоцитоза), в пищеводе, мочевом пузыре, женских половых органах. В легких нередко развивается пневмония, которая протекает атипично, часто приводит к образованию абсцесса, гангрены. Печень может быть умеренно увеличена, размеры селезенки, как правило, не изменены. Желтуха встречается довольно редко; в моче - умеренная альбуминурия (белок в моче), связанная с септическим состоянием. При иммунном агранулоцитозе в крови отмечается только агранулоцитоз. Число эритроцитов, ретикулоцитов, тромбоцитов не изменено. Геморрагический синдром не выражен. Костный мозг не опустошен, наблюдается снижение его клеточного состава за счет гранулоцитов. Лишь при обострениях агранулоцитоза наступает опустошение костного мозга.

Миелотоксический агранулоцитоз имеет особенности клинической и гематологической картины, что определяется спецификой его развития – высокой чувствительностью к повреждению стволовых и созревающих клеток костного мозга и очень малой чувствительностью зрелых элементов. Он начинается внезапно. Без каких-либо субъективных признаков болезни в крови снижается содержание лейкоцитов и, как правило, эритроцитов и тромбоцитов. Первые внешние признаки болезни: лихорадка, стоматит, «агранулоцитарная ангина», геморрагический синдром - выявляются на фоне глубоких изменений в периферической крови и резкого снижения клеточности костного мозга. Поражение слизистой оболочки ротоглотки и желудочно-кишечного тракта с развитием некротической энтеропатии является одним из наиболее постоянных признаков миелотоксического агранулоцитоза, имеющим двоякое происхождение.

К инфекционным осложнениям агранулоцитоза относятся также сепсис (нередко стафилококковый), медиастинит (воспаление средостения) и пневмонии. При этом пневмонии протекают на фоне скудных физикальных и рентгенологических данных.

Основная роль в борьбе с цитопеническими состояниями принадлежит профилактике. Учитывая выраженные воздействия лучевой энергии, производных бензола, необходимы строгие меры защиты лиц, систематически подвергающихся воздействию этих факторов. Одними из таких мероприятий являются контроль за составом крови у них и своевременные мероприятия по обеспечению мер безопасности. Это определяет наиболее

эффективную форму динамиче- ского клинико-гематологического контроля - диспансерное наблюдение всех лиц с лейкопенией, нейтропенией и цитопенией.

Далеко не каждое снижение количества лейкоцитов требует энергичной, стимулирующей образование лейкоцитов терапии. Такая терапия необходима там, где лейкопения является следствием нарушения функции костного мозга. Терапевтические мероприятия при лейкопениях различного происхождения зависят от их выраженности и клинических проявлений. В настоящее время в клинике применяется значительное количество препаратов, обладающих способностью стимулировать созревание гранулоцитов. К их числу относятся нуклеиновокислый натрий, пентоксил, лейкоген, батилол, которые являются физиологическими стимуляторами лейкопоэза. Однако лечебная эффективность этих препаратов оправдана лишь при умеренной лейкопении. При лечении агранулоцитоза используются препараты гранулоцитарного и гранулоцитарно-макрофагального колониестимулирующих факторов.

В лечебной тактике агранулоцитоза необходимо исключение цитостатических препаратов, ионизирующего излучения, медикаментозных гаптенов. Особое значение имеет создание асептических условий (помещение больных в боксы или изоляторы с установленными бактериоцидными лампами, ультрафиолетовое облучение палат), санация кожи и слизистых оболочек.

Лечение бактериальных осложнений антибиотиками должно быть неотложным с первых дней диагностирования агранулоцитоза. С целью адекватного лечения инфекционных осложнений у больных с агранулоцитозом, в период до выявления возбудителя и определения его чувствительности к антибиотикам, а также для тех ситуациях, когда установить этиологический диагноз пневмонии не представляется возможным, необходимо назначение эмпирической антибактериальной терапии, которая может состоять из монотерапии карбапенемами, цефоперазоном/сульбактамом или комбинированной терапии – цефалоспоринами III-IV поколений (цефтазидим, цефоперазон, цефтриаксон, цефепим, цефоперазон/сульбактам) в комбинации с аминогликозидами (амикацин, тобрамицин, нетилмицин) при отсутствии почечной недостаточности или респираторными фторхинолонами (левофлоксацин, моксифлоксацин). При отсутствии эффекта или появлении новых очагов на рентгенограммах к проводимой терапии необходимо добавить ванкомицин, амфотерицин В или флуконазол. При подозрении на p. aeruginosa назначается антипсевдомонадный β-лактам (цефтазидим, цефепим, имипенем, меропенем, дорипенем) в сочетании с ципрофлоксацином или аминогликозидом. Назначается антимикотическая терапия. Для санации желудочно-кишечного тракта используются неабсорбируемые атибиотики внутрь – полимиксин В, канамицин, гентамицин, триметоприм/сульфаметоксазол и фторхинолоны. Обязательно применение препаратов гранулоцитарного и гранулоцитарно-макрофагального колониестимулирующего факторов. [13, 14, 15].

В терапии иммунного агранулоцитоза основную роль играют кортикостероидные гормоны. Преднизолон, преднизон, триамцинолон, дексаметазон используются как средства десенсибилизирующие, подавляющие образование агрессивных антител и стимулирующие созревание гранулоцитов. Восстановление белого ростка костного мозга в таких случаях идет быстро. Лечение гормонами прерывистыми курсами продолжается до полного выздоровления и до исчезновения аутоиммунных антител. При выраженных язвенно-некротических проявлениях необходима известная осторожность в отношении использования кортикостероидов. Больным миелотоксическим агранулоцитозом стероидные гормоны противопоказаны.

Прогноз при иммунном агранулоцитозе относительно благоприятен. Раннее и правильное лечение может привести к выздоровлению. При миелотоксическом агранулоцитозе прогноз зависит от тяжести поражения. Общая летальность при агранулоцитозе - около 25%, в основном за счет некротической энтеропатии, общего сепсиса, гангрены, чаще - при миелотоксической форме.

Признаком начинающегося восстановления кроветворения у больных агранулоцитозом является моноцитоз (увеличение количества моноцитов) с наличием их предшественников в крови. В дальнейшем могут иметь место нейтрофильная, промиелоцитарная и даже псевдобластная лейкемоидные реакции.

Лица, болевшие агранулоцитозом, нуждаются в диспансерном наблюдении. Это особенно относится к тем больным, которые выписываются из стационара в удовлетворительном состоянии с достаточным числом лейкоцитов (3000–4000), но нередко с низким содержанием гранулоцитов. Это свидетельствует о недостаточном и неустойчивом восстановлении кроветворения. Периодический гематологический контроль периферической крови больных позволяет обнаружить постепенное падение числа гранулоцитов. Профилактика реальна при условии известной причины развития данного заболевания. В частности, должен быть абсолютно исключен медикамент, вызвавший агранулоцитоз или лейкопению.

1.5. Псевдобластные лейкемоидные реакции

Псевдобластные лейкемоидные реакции встречаются крайне редко. Лейкемоидных реакций, где основную массу клеток в крови или костном мозге составляли бы бласты, не наблюдается. Псевдобластные лейкемоидные реакции иногда наблюдаются при выходе из иммунного агранулоцитоза. Они характеризуются наличием в крови и костном мозге значительного количества клеток с гомогенным ядром, единичными нуклеолами, голубой узкой цитоплазмой, не содержащей зернистости, которые ошибочно принимаются за бластные. В отличие от типичных бластов в этих клетках отсутствует нежная сеть и равномерность нитей хроматина. Временные бластозы, исчезающие без применения цитостатического лече-

ния и относимые к лейкемоид- ным реакциям, наблюдаются у новорожденных с генетическими дефектами хромосом чаще при синдроме Дауна. При тяжелом течении инфекционных заболеваний, сепсисе, метастатическом поражении костного мозга, на фоне лейкемоидной реакции нейтрофильного типа (появления в периферической крови метамиелоцитов, миелоцитов, промиелоцитов) отмечается незначительное увеличение количества бластов в костном мозге, и даже появление до 3% бластов в периферической крови. Авторы данной работы несколько раз наблюдали такую реакцию у больных с тяжелым течением Дальневосточной геморрагической лихорадки с почечным синдромом. В диагностике всегда помогала стернальная пункция, поскольку при лейкемоидной реакции в костном мозге никогда не наблюдается такого количества бластов как при гемобластозах.

ГЛАВА 2. ЛЕЙКЕМОИДНЫЕ РЕАКЦИИ ЛИМФОЦИТАРНОГО ТИПА

Лимфоцитарной лейкемоидной реакцией или лифоцитозом принято считать увеличение абсолютного количества лимфоци- тов больше 4×10^9/л или 4000 в 1 мкл у взрослых, больше 9×10^9/л у детей младшего возраста и больше 8×10^9/л – у детей старшего возраста (рис. 36). Лимфоцитарная лейкемоидная реакция пред- ставляет собой вторичный реактивный лимфоцитоз, т.е. увели- чение абсолютного количества лимфоцитов в периферической крови в ответ на инфекцию, токсины или другие факторы.

Необходимо проводить четкую дифференциальную диагно- стику между абсолютным лимфоцитозом, при ряде лимфопроли- феративных опухолей и лейкемоидных реакциях лимфоцитарно- го типа и относительным лимфоцитозом, который имеет место при лейконейтропениях. Для этого необходимо процентное со- держание лимфоцитов в клиническом анализе крови перевести в абсолютные цифры. При количестве лимфоцитов более $3{,}5\times10^9$/л («верхняя граница» нормального содержания лимфоцитов в пе- риферической крови) говорят об абсолютном лимфоцитозе. При их количестве менее $3{,}5\times10^9$/л имеет место относительный лим- фоцитоз, в данном случае увеличение процентного содержания лимфоцитов (при подсчете лейкоцитарной формулы на 100%) происходит за счет снижения количества нейтрофилов при раз- личных состояниях сопровождающихся лейкопенией.

Дифференциальный диагноз лимфоцитарных лейкемоидных реакций необходимо проводить с рядом лимфопролиферативных опухолей – хроническим лимфолейкозом (ХЛЛ), неходжкински- ми лимфомами (НЛ) в стадии лейкемизации, макроглобулинеми- ей Вальденстрема (МВ). Для ХЛЛ и НЛ характерными клиниче- скими проявлениями являются генерализованная лимфаденопа- тия, гепато- и сплено-мегалия, часто анемический синдром и тромбоцитопения. При МВ имеют место выраженный геморраги- ческий синдром и синдром повышенной вязкости крови вслед- ствие гиперсекреции моноклонального Ig M, иногда органомега- лия и костные деструкции. В костном мозге при этих заболева- ниях наблюдается выраженная лимфоидная инфильтрация (более 30%). При ХЛЛ и ряде НЛ с лейкемизацией имеет место очень высокий лейкоцитоз, 100×10^9/л и более, появляются клетки лей- колиза (тени Боткина-Гумпрехта) – раздавленные при приготов- лении мазка ядра лимфоцитов, лимфоциты имеют В-фенотип и характерные иммунофенотипические характеристики (рис. 37). При лейкемоидных реакциях лейкоцитоз никогда не достигает таких высоких показателей. В ряде случаев имеют место специ- фические цитогенетические особенности. Хронические лим-

фопролиферативные заболе- вания в большинстве случаев диагностируют в пожилом возрасте, в то время как большинство нозологий сопровождающихся лейкемоидными реакциями встре- чаются в детском и молодом возрасте.

Лейкемоидные реакции лимфоцитарного типа наблюдаются при инфекционном лимфоцитозе, инфекционном мононуклеозе, иерсиниозе, болезни кошачьей царапины, брюшном и возврат- ном тифе, свинке, малярии, коклюше, паратифе В, бруцеллезе, туберкулезе лимфатических узлов, ряде эндокринных рас- стройств (микседема, базедова болезнь, акромегалия, евнухои- дизм), системной красной волчанке и других коллагенозах.

Инфекционный лимфоцитоз – острое доброкачественное эпидемическое заболевание, протекающее с лимфоцитозом пре- имущественно у детей в первые 10 лет жизни. Возбудитель забо- левания - энтеровирус из группы Коксаки 12-го типа. В перифе- рической крови – выраженный лейкоцитоз до 30-100х10^9/л за счёт увеличения количества содержания лимфоцитов до 70-80%. В 30% случаев обнаруживают эозинофилы (6-10%), полисегмен- тацию ядер нейтрофильных гранулоцитов. В миелограмме лим- фоидная метаплазия отсутствует. Селезенка и лимфатические узлы не увеличены. У взрослых дифференциальный диагноз с хроническим лимфолейкозом в 0 стадии по классификации K. Rai et al. (1975) может представлять трудности. Быстрая норма- лизация картины периферической крови при инфекционном лимфоцитозе разрешает сомнения.

К лейкемоидным реакциям лимфоцитарного типа относят ***иммунобластный лимфаденит***, когда на ряду с изменениями в периферической крови, имеется увеличение лимфатических уз- лов, вследствие иммунного процесса, возникающего при воздей- ствии антигена на В-лимфоциты. Последние претерпевают ха- рактерные морфологические изменения (бластная трансформа- ция) и внешне становятся похожими на бластные клетки. Они активно делятся, что приводит к лимфаденопатии. При гистоло- гическом исследовании в лимфоузлах находят иммунобласты, плазматические клетки, моноциты. Реактивные лимфадениты наблюдаются часто при инфекционном мононуклеозе, ревмато- идном полиартрите, при аллергических дерматитах, болезни ко- шачьей царапины, при СКВ. При СКВ могут увеличиваться лимфоузлы на шее, в средостении, а изменения, характерные для СКВ (дерматит, полиартрит, полисерозит) могут отсутсвовать.

Инфекционный мононуклеоз (ИМ) (синонимы: болезнь Филатова, железистая лихорадка, моноцитарная ангина, болезнь Пфейфера) - болезнь, обусловленная вирусом Эпштейна-Барр, характеризуется лихорадкой, генерализованной лимфаденопати- ей, тонзиллитом, увеличением печени и селезенки, характерны-

ми изменениями гемограм- мы, в ряде случаев может принимать хроническое течение. Источник инфекции - больной человек, в том числе и больные стертыми формами болезни. Заболевание малоконтагиозно. Передача инфекции происходит воз- душно-капельным путем, но чаще со слюной, возможна передача инфекции при переливаниях крови. Вирус выделяется во внеш- нюю среду в течение 18 мес. после первичной инфекции. Если взять смывы из ротоглотки у серопозитивных здоровых лиц, то у 15-25% также обнаруживается вирус [5]. При отсутствии клини- ческих проявлений вирусы выделяются во внешнюю среду пери- одически. Максимальная частота инфекционного мононуклеоза у девочек отмечается в возрасте 14-16 лет, у мальчиков - в 16-18 лет. Очень редко болеют лица старше 40 лет.

При попадании вируса Эпштейна-Барр со слюной воротами инфекции и местом его репликации служит ротоглотка. Продуктивную инфекцию поддерживают В-лимфоциты, которые явля- ются единственными клетками, имеющими поверхностные ре- цепторы для вируса. Во время острой фазы болезни специфиче- ские вирусные антигены обнаруживают в ядрах более 20% цир- кулирующих В-лимфоцитов [5]. После стихания инфекционного процесса вирусы можно обнаружить лишь в единичных В- лимфоцитах и эпителиальных клетках носоглотки [5]. Часть по- раженных клеток погибает, высвобождающийся вирус инфици- рует новые клетки. Нарушается как клеточный, так и гумораль- ный иммунитет. Это может способствовать суперинфекции и наслоению вторичной инфекции. Вирус Эпштейна-Барр обладает способностью избирательно поражать лимфоидную и ретикуляр- ную ткань, что выражается в генерализованной лимфаденопатии, увеличении печени и селезенки. Усиление митотической актив- ности лимфоидной и ретикулярной ткани приводит к появлению в периферической крови атипичных мононуклеаров. Инфильтра- ция одноядерными элементами может наблюдаться в печени, се- лезенке и других органах. С гиперплазией ретикулярной ткани связаны гипергаммаглобулинемия, а также повышение титра ге- терофильных антител, которые синтезируются атипичными мо- нонуклеарами. Иммунитет при инфекционном мононуклеозе стойкий, реинфекция приводит лишь к повышению титра анти- тел. Клинически выраженных случаев повторных заболеваний не наблюдается. Невосприимчивость связана с антителами к вирусу Эпштейна-Барр. Инфекция имеет широкое распространение в виде бессимптомных и стертых форм, так как антитела к вирусу обнаруживаются у 50-80% взрослого населения. Длительное персистирование вируса в организме обусловливает возмож- ность формирования хронического мононуклеоза и реактивации инфекции при ослаблении иммунитета. В патогенезе инфекци-

онного мононуклеоза играет роль наслоение вторичной инфекции (стафилококк, стрептококк), особенно у больных с некротическими изменениями в зеве.

Инкубационный период от 4 до 15 дней (чаще около недели). Заболевание, как правило, начинается остро. Ко 2-4-му дню болезни лихорадка и симптомы общей интоксикации достигают наивысшей выраженности. С первых дней появляются слабость, головная боль, миалгия и артралгия, несколько позже - боли в горле при глотании. Температура тела 38-40°С. Температурная кривая неправильного типа, иногда с тенденцией к волнообраз- ности, длительность лихорадки 1-3 нед, реже дольше. Тонзиллит появляется с первых дней болезни или появляется позднее на фоне лихорадки и других признаков болезни (с 5-7-го дня). Он может быть катаральным, лакунарным или язвенно- некротическим с образованием фибринозных пленок (напомина- ющих иногда дифтерийные). Некротические изменения в зеве выражены особенно сильно у больных с агранулоцитозом. Лим- фаденопатия наблюдается почти у всех больных. Чаще поража- ются углочелюстные и заднешейные лимфатические узлы, реже - подмышечные, паховые, кубитальные. Поражаются не только периферические лимфатические узлы. У некоторых больных мо- жет наблюдаться довольно выраженная картина острого мезаде- нита. У 25% больных отмечается экзантема. Сроки появления и характер сыпи изменяются в широких пределах. Чаще она появ- ляется на 3-5-й день болезни, может иметь макулопапулезный (кореподобный) характер, мелкопятнистый, розеолезный, папу- лезный, петехиальный. Элементы сыпи держатся 1-3 дня и бес- следно исчезают. Новых высыпаний обычно не бывает. Печень и селезенка увеличены у большинства больных. Гепатоспленоме- галия появляется с 3-5-го дня болезни и держится до 3-4 нед и более. Особенно выражены изменения печени при желтушных формах инфекционного мононуклеоза. В этих случаях увеличи- вается содержание сывороточного билирубина и повышается ак- тивность аминотрансфераз, особенно АсАТ [2]. Очень часто да- же при нормальном содержании билирубина повышается актив- ность щелочной фосфатазы [5].

В периферической крови отмечается лейкоцитоз (до 20×10^9/л, иногда больше). В первые дни болезни может наблю- даться нейтрофилез с палочкоядерным сдвигом. В дальнейшем в крови преобладают мононуклеары имеющие широкую цитоплаз- му с несколько фиолетовым оттенком, с перинуклеарным про- светлением (рис. 38). Форма клеток различная от круглой до не- правильной, свойственной моноцитам. Ядра также одни круглые, другие полиморфные, моноцитоподобные. Структура ядер лише- на грубой глыбчатости, свойственной зрелым лимфоцитам и мо-

ноцитам, приближается к гомогенной. И.А. Кассирский называл эти мононуклеары «вироцитами», подчеркивая вирусную причину их необычной формы [12]. Ранее эти клетки часто называли «лимфомоноцитами», поскольку они действительно похожи и на те, и на другие одновременно. Однако это название не точное, т.к. эти клетки не гибрид лимфоцита и моноцита, а лимфоциты. При инфекционном мононуклеозе в периферической крови увеличивается количество моноцитов, эозинофилов, ино- гда удается обнаружить плазматические клетки. СОЭ всегда увеличивается. Мононуклеарная реакция может сохраняться 3-6 мес и даже несколько лет. У реконвалесцентов после инфекци- онного мононуклеоза другое заболевание, например, острая ди- зентерия, грипп и др., может сопровождаться значительным уве- личением числа одноядерных элементов.

В редких случаях ИМ, чаще у детей, могут принять за ост- рый лейкоз. Это возможно лишь при анализе плохо приготов- ленных мазков крови: у детей нередко мононуклеары инфекци- онного мононуклеоза содержат нуклеолы. Но в правильно при- готовленном мазке при мононуклеозе никогда нет обязательных для острого лейкоза бластных клеток. Картина костного мозга при ИМ не имеет диагностического значения: можно найти уве- личение тех же клеток, что и в крови. Попытка отвергнуть ост- рый лейкоз с помощью костномозговой пункции может еще больше затруднить диагностику, так как костный мозг покажет «бластную метаплазию», если клетки ИМ уже ошибочно были расценены как «бласты». В костном мозге эти клетки могут быть еще моложе, чем в крови [5, 12]. Для диагностики ИМ достаточ- но изучение мазка периферической крови и проведение ряда специфических реакций. Биопсия лимфатического узла не жела- тельна, т.к. в гистологической картине будут изменения свой- ственные иммунобластным лимфаденитам. В цитологическом и гистологическом препаратах лимфоузла наряду с иммунобласта- ми, позволяющими заподозрить саркому или острый лейкоз, обя- зательно будут присутствовать зрелые лимфоциты и пролимфо- циты. В сомнительных случаях всякая попытка лечить подозре- ваемый лейкоз преднизолоном или цитостатическими препара- тами недопустима! Правильный диагноз устанавливают при по- вторных исследованиях крови, в которой при инфекционном мо- нонуклеозе происходит закономерная морфологическая эволю- ция: широкоплазменные клетки становятся узкоплазменными, хроматин ядер приобретает менее гомогенную структуру. При остром лейкозе бластоз в крови быстро нарастает. Во всех по- добных случаях обязательно сохранение мазков до окончатель- ного установления диагноза.

Следует учитывать, что могут быть не только типичные, но и атипичные формы заболевания. Последние характеризуются или отсутствием какого-либо основного симптома болез- ни (тонзиллита, лимфаденопатии, увеличения печени и селезен- ки), или преобладанием и необычной выраженностью одного из проявлений ее (экзантема, некротический тонзиллит), или воз- никновением необычных симптомов (например, желтухи при желтушной форме мононуклеоза), или других проявлений, кото- рые в настоящее время относят к осложнениям.

При инфекционном мононуклеозе осложнения возникают не очень часто, но могут быть очень тяжелыми. К гематологиче- ским осложнениям относится аутоиммунная гемолитическая анемия, тромбоцитопения и гранулоцитопения. Многообразны неврологические осложнения: энцефалит, параличи черепных нервов, в том числе паралич Белла или паралич мимической мускулатуры, обусловленный поражением лицевого нерва, менингоэнцефалит, синдром Гийена-Барре, полиневрит, поперечный миелит, психоз. Может развиться гепатит, а также кардиологи- ческие осложнения (перикардит, миокардит). Со стороны орга- нов дыхания иногда наблюдается интерстициальная пневмония и обструкция дыхательных путей.

Диагностика ИМ основывается на ведущих клинических симптомах (лихорадка, лимфаденопатия, увеличение печени и селезенки, изменения периферической крови). Большое значение имеет гематологическое исследование. Характерны увеличение числа лимфоцитов (свыше 15% по сравнению с возрастной нор- мой) и появление атипичных мононуклеаров (свыше 10% всех лейкоцитов).

Для диагностики инфекционного мононуклеоза использует- ся серологические реакции: определение антивирусных антител класса IgM и реакция агглютинации эритроцитов барана или ло- шади сывороткой больного, выявляющая гетерофильные антите- ла (т.е. антитела к «посторонним» антигенам) почти в 95% слу- чаев инфекционного мононуклеоза и описанная в 1932 г. Paul, Bunnell. Титр антител может сохранятся повышенным более го- да, что имеет большое значение в ретроспективной диагностике инфекционного мононуклеоза, когда морфологические измене- ния в крови потеряли характерные черты, а увеличение лимфа- тических узлов или селезенки остается. Высокий титр гетеро- фильных антител является следствием неспецифической стиму- ляции вирусом Эпштейна – Барр различных клонов антителпро- дуцирующих клеток. Дополнительным информативным тестом является идентификация в сыворотке крови вируса Эпштейна – Барр с помощью ПЦР.

Специальной терапии ИМ не требуется. Необходимы домашний (лучше постельный) режим в первые дни болезни. При тяжелой ангине, осложнившейся кокковой инфекцией, при- меняют антибиотики и бактерицидные растворы для полоскания. Назначать преднизолон необходимо лишь при развитии иммун- ных осложнений, при длительной гипертермии и тяжелой кра- пивнице.

В качестве примера приводим выписку из истории болезни № 6547.

Больной Д., 22 лет, был доставлен в приемное отделение АОКБ с диагнозом «Острый лейкоз». В течение трех суток отмечает повышение температуры тела до 39 - 49°С, боли в гор- ле. Лечился самостоятельно, без эффекта. На четвертые сутки обратился к участковому терапевту и лор-врачу поликлиники по участку. При объективном осмотре диагностировано увеличе- ние затылочных, заднешейных, переднешейных и подчелюсных лимфатических узлов до 3-4 см в диаметре плотной консистен- ции. Нижний край печени пальпировали на 4 см ниже края ре- берной дуги. При пальпации живота, в положении на правом бо- ку, в левом побреберии пальпаторно определялся нижний полюс селезенки. Выполнен клинический анализ крови: гемоглобин – 140 г/л, эритроциты – 4,5×10^{12}/л, тромбоциты - 230×10^{9}/л, лейко- циты - 20××10^{9}/л, палочкоядерные – 3%, сегментоядерные – 27%, лимфоциты – 40%, моноциты – 15%, и 15% клеток кото- рые лаборанты поликлиники расценили как «бласты». В прием- ном покое осмотрен гематологом. Было обращено внимание на то, что при наличии лимфаденопатии, гепато- и спленомегалии, лихорадки и ангины в анализе крови нет анемии и тромбоцито- пении. Высказано предположение о наличии у пациента инфек- ционного мононуклеоза. Повторно выполнен клинический анализ крови, лейкоцитарная формула была подсчитана лаборантом-гематологом. В периферической крови диагностировано 18% атипичных мононуклеаров, характерных для инфекционного мо- нонуклеоза (которые лаборантами поликлиники ошибочно были расценены как «бласты»). Больной осмотрен инфекционистом, диагноз «инфекционный мононуклеоз» был подтвержден. В по- следствие, этот диагноз был подтвержден при выполнении ре- акции Пауля-Бунеля. Поскольку пациент являлся сыном «высоко- поставленных» родителей, гематолога обязали госпитализиро- вать его в гематологическое отделение. Назначены антибиоти- ки, дезинтоксикационная терапия, бактерицидные растворы для полоскания полости рта. При наблюдении за пациентом в течение недели клинического улучшения не отмечалось, лихо- радка, боли в горле, лимфаденопатия, гепатоспленомегалия со- хранялась. «Руководителями» было высказано предположение о

неправильной постановке диагноза и наличии у больного острого лейкоза. Гематологам «настоятельно рекомендовали» выполнить стернальную пункцию. От чего врачи гематологиче- ского отделения отказались категорически. В лечение был до- бавлен преднизолон в дозе 30 мг в таблетированной форме. На протяжении еще трех суток положительной динамики не от- мечалось. Гематологов продолжали «вызывать на ковер» и настаивать на диагностике «острого лейкоза». Тем не менее, с 10-х суток от госпитализации пациента в стационар, стала снижаться температура тела, в это же время отмечено уменьшение количества атипичных мононуклеаров в клиниче- ском анализе крови. Температура тела полностью нормализова- лась на третьей неделе лечения. В это же время отмечено уменьшение лимфатических узлов и печени до нормальных раз- меров, перестала пальпироваться селезенка и УЗИ показало нормализацию ее размеров. Клинический анализ крови полно- стью нормализовался через месяц от начала заболевания. Дан- ный случай подтверждает тот факт, что большая роль в диа- гностике инфекционного мононуклеоза принадлежит грамотно- му лаборанту-гематологу, который должен четко отдифферен- цировать атипичные мононуклеары от бластов по перифериче- ской крови, т.к. картина костного мозга при этом заболевании будет еще более сложной. Ошибочная диагностика «острого лейкоза» может привести к непоправимыи последствиям.

Иерсиниоз - острая инфекционная болезнь, зооноз. Возбу- дитель относится к семейству энтеробактерий, роду иерсиний. Роль различных животных как источника инфекций неравно- значна. Резервуаром возбудителя в природе являются мелкие грызуны, обитающие как в дикой природе, так и синантропные. Более значимым источником заражения для людей являются ко- ровы и мелкий рогатый скот, которые болеют остро или выделя- ют возбудителя. Основной путь передачи инфекции – алимен- тарный, то есть через продукты питания, чаще всего овощи. Бо- леют иерсиниозом в любом возрасте, но чаще дети в 1-3 года. В основном преобладают спорадические случаи заболевания, наблюдается осенне-зимняя сезонность. Больной человек опас- ности для окружающих не представляет. Инкубационный период от 15 ч до 4 сут (чаще 1-2 дня). Основными клиническими фор- мами являются: 1) гастроэнтероколитическая, 2) аппендикуляр- ная, 3) септическая, 4) субклиническая. Заболевание начинается остро. Температура тела повышается до 38-40°С, лихорадка длится до 5 дней, при септических формах - дольше. Наблюда- ются симптомы общей интоксикации (озноб, головная боль; боль в мышцах, суставах). При гастроэнтероколитической форме на этом фоне появляется схваткообразная боль в животе, чаще в

нижних отделах справа или в пупочной области. Могут быть тошнота и рвота, стул жидкий зловонный, до 10 раз в сутки. Может быть примесь слизи, крови обычно не бывает. В отличие от дизентерии нет также тенезмов, ложных позывов, спазма и болезненности сигмовидной кишки. При аппендикулярной форме появляются симптомы аппендицита (иногда гнойного). Лейкоцитоз до 15 - 10^9/л; СОЭ ускорена. Септическая форма развивается у ослабленных лиц, протекает с лихорадкой неправильного типа, отмечаются повторные ознобы, профузный пот, увеличение печени и селезенки, нарастает анемизация, появляется желтуха. Эта форма заканчивается летально. Для лабораторного подтверждения диагноза производят посевы на питательные среды крови, кала, ликвора, воспаленных мезентериальных лимфатических узлов и аппендикулярных отростков. Из серологических методик используют реакцию агглютинации, реакцию непрямой гемагглютинации с эритроцитарными диагностикумами, латекс-агглютинацию, иммуноферментный анализ. Лечение иерсиниоза проводят левомицетином в дозе 2 г/сут. Левомицетин купирует температуру в течение нескольких дней, быстро нормализуется картина крови, исчезает понос, сыпь. Увеличение селезенки может сохраняться долго.

Болезнь кошачьей царапины – острое инфекционное заболевание (возбудитель – *Rochalimaea henselae*), возникающее после укуса или царапины кошки. В начале заболевания в периферической крови отмечают лейкопению, которая в период выраженных клинических проявлений сменяется умеренным лейкоцитозом – до 12-16x10^9/л со сдвигом влево. У отдельных больных возможны лимфоцитоз до 45-60%, появление лимфоидных элементов, напоминающих атипичные мононуклеары при инфекционном мононуклеозе. Необходимости в исследовании красного костного мозга обычно не возникает.

Изменения белковых фракций крови, напоминающие миеломную болезнь или болезнь Вальденстрема, могут встречаться при остром и хроническом гепатитах, хроническом нефрите, паразитарных инвазиях, опухолях, «болезни иммунных комплексов» и некоторых других состояниях. Изменениям сывороточных белков нередко сопутствует повышенный процент плазматических клеток в костном мозге - ***реактивные плазмоцитозы***. От миеломной болезни реактивные плазмоцитозы отличаются следующими признаками: 1) отсутствием моноклоновости гамма-глобулина (если даже и определяется М-градиент, обычно отсутствует моноклоновость белка, определяемая с помощью иммуно-спектрофореза); 2) процент плазматических клеток в костном мозге менее 10 (для доказательной миеломной болезни их процент должен быть выше), 3) отсутствием остеолитических пора-

жений костей. В редких случаях хронического гепати-
та, хронического нефрита, аутоиммунной гемолитической ане-
мии, генерализованного васкулита может иметь место и истин- ная моноклоновость того или иного иммуноглобулина. Если речь идет о моноклоновости IgM, то можно подозревать макроглобу- линемию Вальденстрема, при моноклоновости других белков – миеломную болезнь. Последняя должна быть во всех случаях подтверждена нахождением в костном мозге высокого процента плазматических клеток. Болезнь Вальденстрема подтверждается высоким процентом лимфоцитов (реже - плазматических клеток или и тех, и других) в костном мозге. При обоих видах лейкоза обычно снижается уровень нормальных иммуноглобупинов в сы- воротке крови. Появление плазматических клеток в перифериче- ской крови более характерно для реактивных плазмоцитозов (рис. 39). При миеломной болезни появление плазматических клеток в периферической крови является неблагоприятным про- гностическим фактором, а при их количестве более 20% говорят о лейкемической стадии миеломы – плазмоклеточном лейкозе [5].

Рис. 35. *Нормобластоз в периферической крови Ув. 1000*

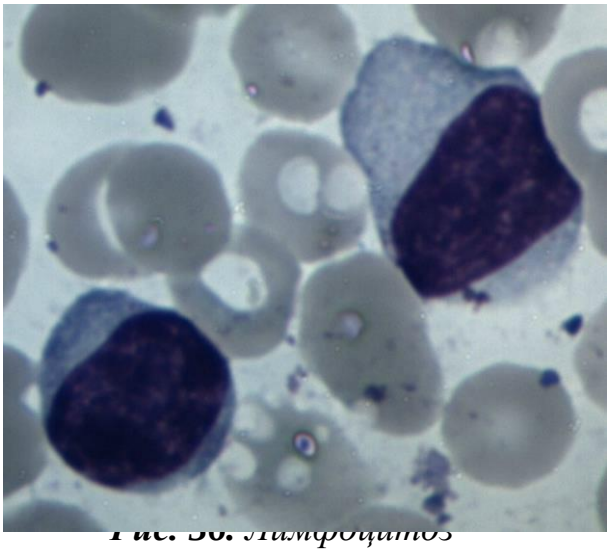

Рис. 36. *Лимфоцитоз в периферической крови Ув. 1000*

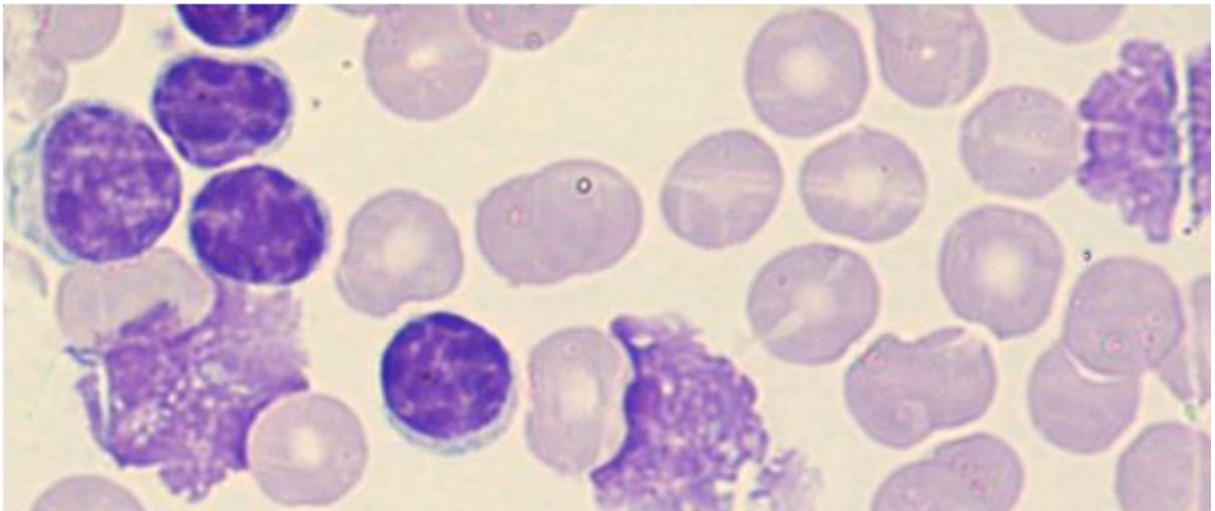

Рис. 37. *Картина периферической крови при хроническом лимфолейкозе Ув. 1000*

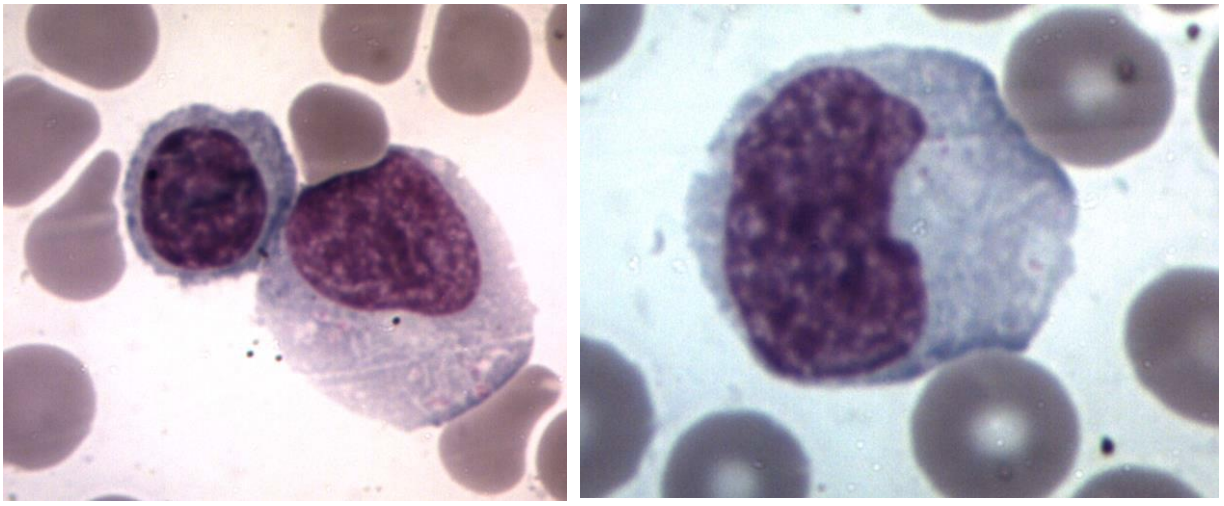

Рис. 38. *Картина крови при инфекционном мононуклеозе. Ув. 1000*

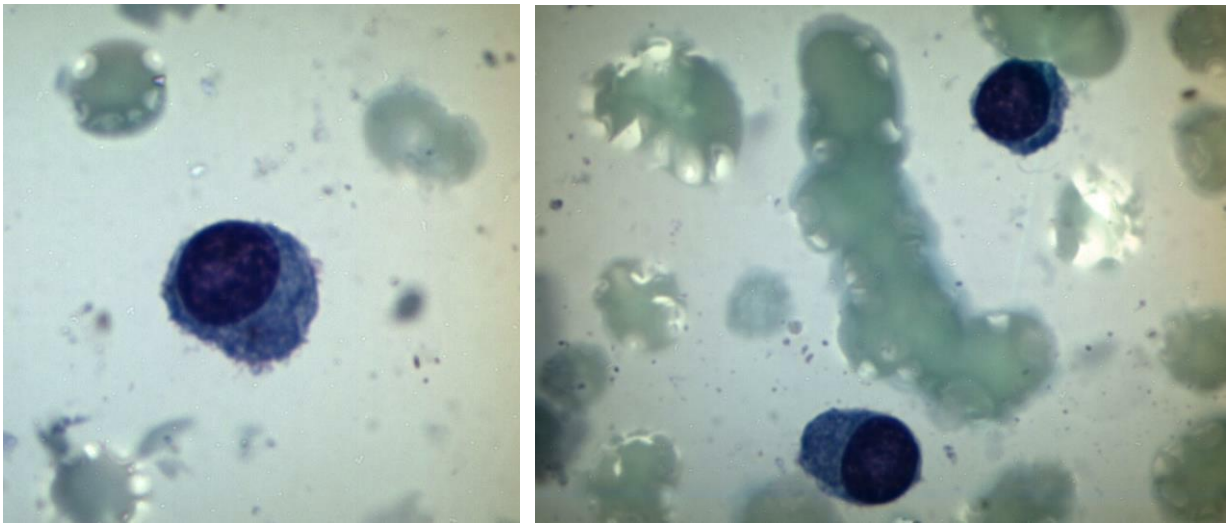

Рис. 39. *Плазматические клетки в периферической крови. Ув. 1000*

ГЛАВА 3. ЛЕЙКЕМОИДНЫЕ РЕАКЦИИ МОНОЦИТАРНО–МАКРОФАГАЛЬНОГО ТИПА

Моноцитарно-макрофагальные лейкемоидные реакции характеризуются увеличением количества моноцитов в периферической крови более $0,8\times10^9$/л (рис. 40). Моноциты образуются в костном мозге. В кровь выходят не окончательно созревшие клетки, которые обладают самой высокой способностью к фагоцитозу. Моноциты выйдя из костного мозга, в течение нескольких суток циркулируют в крови, а затем мигрируют в ткани и растут там, становятся макрофагами, которые наряду с нейтрофилами являются главными «профессиональными фагоцитами». Макрофаги, однако, значительно больше по размерам и дольше живут, чем нейтрофилы. Особенно богаты этими клетками селезенка, печень, костный мозг и легкие, где функция макрофагов состоит в удалении из крови микроорганизмов и других вредных частиц. Различают альвеолярные макрофаги, купферовские клетки, клетки микроглии, дендритные клетки, макрофаги селезенки, брюшины, костного мозга и лимфоузлов - все они выполняют специфические функции.

Моноциоз наблюдается при инфекционном эндокардите, инфекционном мононуклеозе, туберкулезе, раке, хронических воспалительных процессах, иерсиниозе, грибковых, риккетсиозных и протозойных инфекциях (малярия, лейшманиоз). Реактивный моноцитоз отличается от хронического моноцитарного лейкоза (МДС, рефрактерная анемия с моноцитозом) наличием признаков какого-либо заболевания, в то время как хронический моноцитарный лейкоз в течение первых лет болезни практически бессимптомен. В сомнительных случаях при длительно наблюдаемом моноцитозе показана трепанобиопсия костного мозга, которая при хроническом моноцитарном лейкозе выявляет выраженную клеточную гиперплазию с почти полным вытеснением жира. При реактивном моноцитозе костный мозг нормален.

Моноцитоз в периферической крови часто развивается при системных заболеваниях, характеризующихся хроническим активным воспалением с образованием гранулем – ***саркоидозе, болезни Крона, неспецифическом язвенном колите***.

Системные заболевания соединительной ткани и системные васкулиты. Абсолютный или относительный моноцитоз часто развивается при ревматизме, системной красной волчанке, болезни Вегенера, узелковом периартериите и т.д.

Своеобразной формой гранулематозного воспалительного процесса с локализацией в подкожной клетчатке является ***панникулит (синдром Крисчена-Вебера)***, при котором развивается

моноцитарная лейкемоидная реакция, особенно выраженная в активной фазе [5]. Это редкое и малоизученное заболевание, которое характеризуется повторяющимся воспалением подкож- ной ткани (панникулит), имеющим узловой характер. После себя воспаление оставляет атрофию ткани, проявляющуюся западени- ем кожи. Воспалению сопутствуют лихорадка и изменения во внутренних органах. До настоящего времени нет единой точки зрения на этиологию и патогенез этого заболевания. В подкож- но-жировой клетчатке появляются узлы округлой формы, быстро увеличивающиеся в размерах и достигающие от 1-2 см до 3-5 см в диаметре, нередко болезненные. Узлы имеют свойство распре- деляться симметрично на теле больного. Узлы локализуются в подкожно-жировой клетчатке туловища, молочных желез, яго- диц, бедер. Наиболее часто всё же встречаются на бедрах. Кожа над ними гиперемированная, отечная, с синюшным оттенком. Обычно отмечаются множественные высыпания, причем при тесном расположении узлы могут сливаться. (Рис. 41). Длитель- ность существования узлов различна: от быстрой спонтанной эволюции с полным разрешением в течение 1 – 2 недель до су- ществования в течение нескольких месяцев и даже лет. Узлы по- степенно бесследно исчезают или оставляют после себя неболь- шое западение, атрофию и гиперпигментацию кожи. Возможно расплавление узлов и их вскрытие с выделением маслянистой жидкости. Образующиеся язвы заживают медленно. Иногда про- исходит склерозирование узлов с последующим кальцинозом. Появление узлов в подкожно-жировой клетчатке сопровождается недомоганием, слабостью, лихорадкой, потерей аппетита, тош- нотой, рвотой, мышечными болями. Нередко отмечаются увели- чение печени и селезенки, полисерозит, поражение почек. Диа- гноз болезни Вебера-Крисчена подтверждается характерной ги- стологической картиной в биоптатах узлов. По У. Ф. Леверу па- томорфологически процесс проходит три последовательные ста- дии. Первая стадия – островоспалительная. В этой стадии меж- ду дистрофически измененными жировыми клетками – адипоци- тами – обнаруживаются неспецифические воспалительные ин- фильтраты, образованные полиморфноядерными лимфоцитами и гистиоцитами. Эта стадия быстротечна и при гистологическом исследовании встречается редко. Вторая стадия – макрофагаль- ная. Имеется своеобразная гистиоцитарная реакция: гистиоциты приобретают форму макрофагов, часто многоядерных, с пени- стой цитоплазмой («липофаги») («foam cells»). Они проникают в жировые клетки и поглощают их, так что в некоторых случаях жировые клетки оказываются полностью замещенными «липо- фагами», местами образуются некротические очаги. Третья ста- дия – фибробластическая. В этой стадии лимфоциты и фиб-

робласты заполняют участки некроза жировых клеток, коллагеновые волокна фиброзируются, и постепенно жировая ткань замещается рубцовой, иногда с отложением солей кальция. Течение болезни длительное. На протяжении ряда лет обострения сменяются ремиссиями. Во время рецидивов возникают новые подкожные узлы и ухудшается общее состояние больного. Светлые промежутки составляют от 1 мес до нескольких лет. Исход заболевания в значительной степени зависит от вовлечения в патологический процесс жировой ткани внутренних органов. Летальные исходы от основного заболевания встречаются крайне редко. Учитывая воспалительный характер заболевания с выраженным пролиферативным компонентом для лечения применяют антибиотики, глюкокортикоиды, иммунодепрессанты, ненаркотические анальгетики. Оперативное, хирургическое лечение не показано из-за возможности появления узлов в других местах и вследствие длительного заживления рубцов.

А.И. Воробьев и сотрудники его клиники (2003) к лейкемоидным реакциям моноцитарно-макрофагального типа относят ***реактивные макрофагальные пролиферации и гемофагоцитар- ный синдром*** [5].

Синусовый гистиоцитоз с массивной лимфоаденопатией (болезнь Rosai-Dorfman) – редкое заболевание встречается преимущественно у детей в возрасте до 10 лет. Клиническая карти- на характеризуется массивным увеличением шейных и подче- люстных лимфоузлов, реже наблюдаются поражения других групп лимфоузлов и экстранодальные очаги в области орбит, небных миндалин, легких, костях и коже [120]. Общее состояние больных, как правило, не страдает, гематологические показатели не нарушены, однако изредка встречаются случаи заболевания, протекающего с лихорадкой, нейтрофильным лейкоцитозом и эозинофилией в крови. При гистологическом исследовании биопсированных лимфоузлов выявляется массивная пролифера- ция макрофагов в синусах с расширением последних и вытесне- нием лимфоидной ткани [60, 64]. Характерными признаками считают значительный плазмоцитоз и явление своеобразного ге- мофагоцитоза, при котором в цитоплазме пролиферирующих макрофагов обнаруживаются, по видимому, жизнеспособные лимфоциты и плазматические клетки. Цитологические признаки макрофагов свидетельствуют об их активации: обильная, часто вакуолизированная цитоплазма, крупные ядра с хорошо выржен- ными ядрышками, признаки фагоцитоза; некоторые клетки напоминают эпителиоидные. Структурно-функциональные пара- метры диагностических клеток характерны для антигенпереераба- тывающих макрофагов: высокая активность лизосомных фермен- тов, наличие CD11c, CD14-антигенов. [50, 51]. Этиология забо-

левания остается неизвест- ной, в качестве патогенетических механизмов рассматриваются неизвестный врожденный или приобретенный иммунный дефект и инфекция некоторыми виру- сами. Клиническое течение в подавляющем большинстве случа- ев имеет доброкачественный характер и заканчивается спонтан- ным излечением в сроки от нескольких месяцев до нескольких лет. Цитостатическое лечение предпочтительно, локальное об- лучение рекомендуется лишь в случаях механической компрес- сии жизненно важных органов конгломератами прилегающих лимфоузлов [5].

Ювенильная ксантогранулема встречается у детей раннего возраста в виде красно-коричневых или желтоватых нодулярных поражений кожи лица, шеи, туловища, проксимальных отделов конечностей. Количество очагов поражений обычно не велико, но может варьировать в широких пределах. Морфологический субстрат заболевания составляют локализованные в дерме про- лифераты макрофагов с примесью эозинофилов, лимфоцитов и характерных клеток Тутона (гигантские многоядерные клетки со своеобразным расположением ядер) [74]. По внешним признакам макрофаги из очагов поражений напоминают клетки Лангерган- са, однако не имеют структурно-функциональных маркеров по- следних [74]. У детей старшего возраста и взрослых лиц описа- ны редкие случаи диссеминированных форм, характеризующихся распространенным поражением кожи, слизистой полости рта и дыхательных путей, конъюнктивы глаз, а также ЦНС с развити- ем несахарного диабета в 40% случаев [74]. Поражение слизи- стых оболочек респираторного тракта клинически проявляется осиплостью голоса и нарастающим затруднением дыхания с угрозой асфиксии. Данная клиническая форма получила назва- ние диссеминированной ксантомы. Морфологическая картина диссеминированной ксантомы и ювенильной ксантогранулемы не имеет отличий, что дает основание рассматривать их как раз- личные варианты одного и того же заболевания. Клинико- морфологическая картина и длительное доброкачественное тече- ние диссеменированной ксантомы весьма напоминают гистиоци- тоз из клеток Лангерганса, протекающий с поражением кожи и развитием несахарного диабета. Отличительным признаком яв- ляются: клинически – отсутствие поражений костей, морфологи- чески – присутствие в инфильтратах характерных клеток Тутона. Однако кардинальным дифференциально-диагностическим кри- терием служит отсутствие у пролиферирующих гистиоцитов маркеров клеток Лангерганса [78]. Этиология, патогенез и эф- фективные методы лечения этой формы гистиоцитоза не уста- новлены.

Ретикулогистиоци- тома представляет собой редкую кожную опухоль, ассоциирующуюся с некоторомы формами деформирующего полиартрита; устаревшее название – мультицентрический ретикулогистиоцитоз. Клинически заболевание проявляется в виде нодулярных поражений кожи лица, волоси- стой части головы, конечностей, реже слизистых. Встречается у лиц среднего возраста, преимущественно у женщин, и может сопровождаться симптомами интоксикации и лабораторными признаками воспалительного процесса, что может быть отнесено за счет активности полиартрита. Клиническое течение вариабель- ное, иногда после нескольких лет чередующихся периодов обострений и ремиссий болезнь спонтанно прекращается. Мор- фологическая картина нодулярных поражений представлена оча- говой полиферацией нагруженных липидами макрофагов, приме- сью лимфоцитов, эозинофилов, гигантских многоядерных клеток [90, 93]. Отличительным цитологическим признаком пролифери- рующих макрофагов является обильная гомогенная цитоплазма, имеющая вид «матового стекла» за счет содержания гликоли- пидных субстанций, дающих положительную цитохимическую реакцию на гликоген и липиды [98, 99]. Специфических методов лечения не существует.

Гемофагоцитарный лимфогистиоцитоз (ГЛГ) - редкое и тяжелое гематологическое заболевание. Оно характеризуется аномальной пролиферацией и активацией гистиоцитов (тканевых макрофагов). Термин «лимфогистиоцитоз» означает, что в раз- витии болезни, кроме гистиоцитов, участвуют также и непра- вильно функционирующие лимфоциты. В свою очередь, термин «гемофагоцитарный» означает, что при этой болезни макрофаги поглощают клетки крови (эритроциты, лейкоциты, тромбоциты) и их клетки-предшественники в различных органах и тканях. В результате аномальной активности лимфоцитов и макрофагов возникают тяжелые поражения органов, включая печень, селе- зенку, лимфатические узлы, кожу, легкие, головной мозг и т.п. Одновременно гемофагоцитоз приводит к цитопении.

ГЛГ – редкое заболевание. По зарубежным данным, частота его врожденной формы – около 1 случая на 50 000 новорожден- ных [5].

Различают *первичный* (семейный, врожденный) и *вторич- ный* (приобретенный) ГЛГ. Нарушения при первичном варианте болезни обусловлены наследственными факторами и чаще всего проявляются в очень раннем возрасте, обычно до 12-18 месяцев. Наследование первичного ГЛГ – аутосомно-рециссивное, боль- ной ребенок может родиться (с вероятностью 25%) только тогда, когда оба родителя являются носителями «дефектных» генов. Поэтому ГЛГ чаще встречается при близкородственных браках.

Известно несколько разно- видностей болезни, которым соответствуют разные генетические дефекты. Мальчики и девочки болеют с одинаковой частотой, зависимости от этнического происхождения также не выявлено. Семьям, где уже были слу- чаи ГЛГ у детей, рекомендована консультация генетика. Воз- можна пренатальная ДНК-диагностика.

Вторичный ГЛГ может возникнуть при аномальной актива- ции клеток в результате некоторых инфекций (например, инфи- цирования вирусом Эпштейна-Барр), злокачественных опухолей, аутоиммунных заболеваний и иммунодефицитных состояний. Эта форма обычно наблюдается в более позднем возрасте, чем первичный ГЛГ.

Для ГЛГ характерно упорное повышение температуры, причем лихорадка не поддается лечению антибактериальными препаратами. Наблюдается увеличение селезенки, обычно также увеличивается печень. Более чем в половине случаев возникает кожная сыпь, поражающая также и волосистую часть головы. Часто встречается – лимфаденопатия. Нередки признаки пора- жения центральной нервной системы (ЦНС): изменения поведе- ния, нарушения координации движений, судороги. Другие воз- можные симптомы – желтуха, отеки, признаки поражения желу- дочно-кишечного тракта (боли в животе, рвота, понос, отказ от пищи, потеря веса).

Кроме того, при ГЛГ возникают клинические проявления панцитопении: анемия проявляется бледностью и слабостью, тромбоцитопения – геморрагиями на коже и кровотечениями различной локализации, нейтропения – частыми инфекциями.

При выявлении указанных клинических признаков произво- дятся лабораторные исследования с целью подтвердить или ис- ключить диагноз ГЛГ. В клиническом анализе крови наблюдает- ся панцитопения. Гистологические исследования указывают на накопление лимфоцитов и макрофагов в различных органах, включая селезенку, лимфоузлы, костный мозг, печень и ЦНС. В образцах тканей, взятых при биопсии, наблюдается явление ге- мофагоцитоза. Используются иммунологические тесты, позво- ляющие обнаружить именно те иммунные нарушения, которые обычно приводят к развитию ГЛГ (снижение активности NK-лимфоцитов). Диагноз первичного ГЛГ подтверждается молеку- лярно-генетическим исследованием (известен целый ряд соот- ветствующих ему генетических дефектов). В то же время вто- ричный ГЛГ может иметь сходные клинические проявления, но диагностируется только по совокупности перечисленных и неко- торых других клинических и лабораторных признаков.

В лечении ГЛГ используется программная химиотерапия [5].

Сопроводительная терапия обязательно включает в себя

профилактику инфекций. При необходимости производятся переливания компонентов крови.

При врожденном ГЛГ после химиотерапии, позволяющей стабилизировать состояние пациента, необходима аллогенная трасплантация костного мозга (при наличии HLA-совместимого донора). Без трансплантации невозможно достичь продолжительной ремиссии. Трансплантация может также понадобиться в некоторых случаях вторичного (приобретенного) ГЛГ, хотя в международной медицинской практике вопрос о лечении таких больных не решен однозначно.

Рис. 40 Моноциты

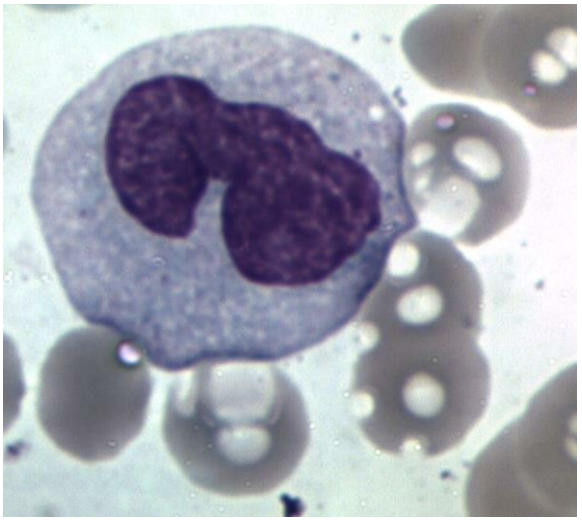

А

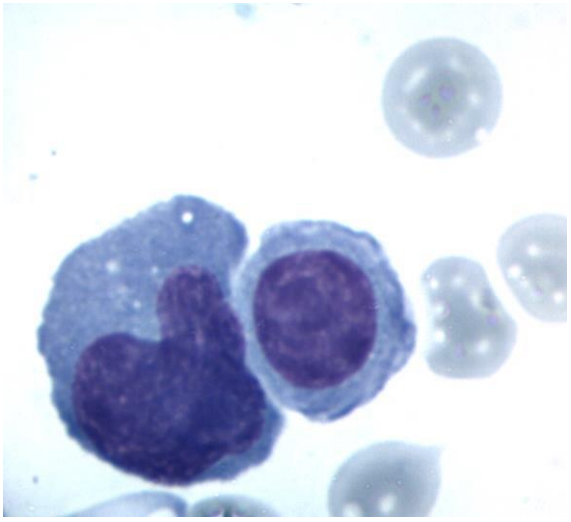

А, Б – в мазке периферической

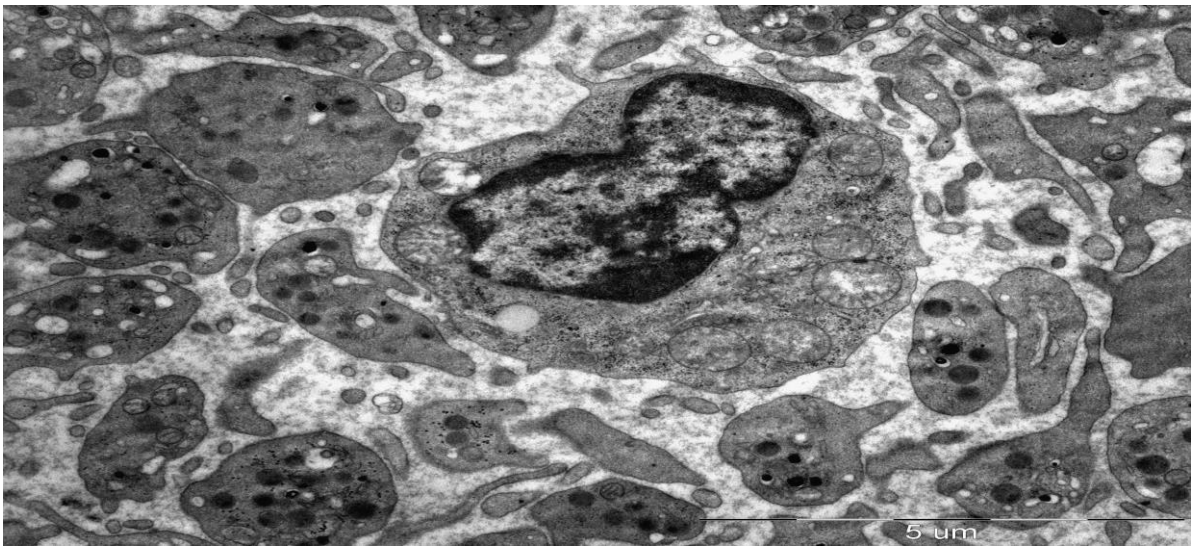

В – электронограм ма, окраска: уранил ацетат, цитрат свинца, Ув 13500.

Б

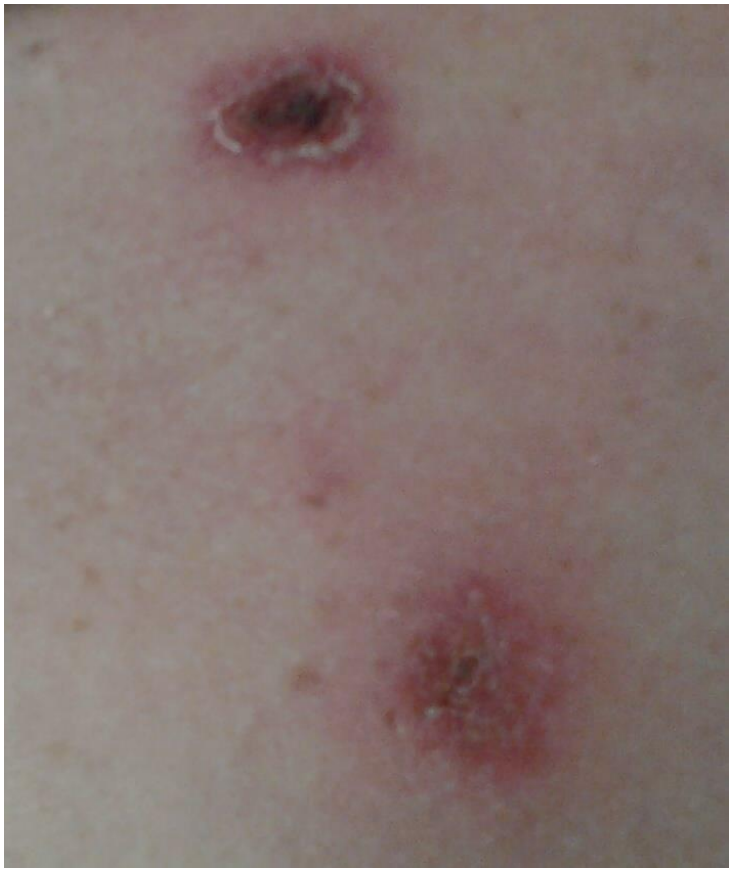

Часть II. ЭРИТРОЦИ- ТОЗЫ

В клинической практике врачам различных специальностей приходится встречаться с ситуациями, когда в анализах крови отмечается повышение количества эритроцитов и гемоглобина. От правильной трактовки результатов таких исследований во многом зависят дальнейшая лечебная тактика и прогноз заболевания. Увеличение количества эритроцитов в периферической крови, сочетающееся с повышением концентрации гемоглобина, показателей гематокрита и массы циркулирующих эритроцитов выше нормальных возрастных и физиологических значений называется ***эритроцитозом.*** ше нормальных возрастных и физиологических значений называется ***эритроцитозом.*** *Лабораторными признаками эритроцитозов* являются: увеличение количества эритроцитов в периферической крови выше $5{,}0\times10^{12}$/л у женщин и более $5{,}5\times10^{12}$/л у мужчин, концентрации гемоглобина выше 164 г/л у женщин и 172 г/л у мужчин, показателя массы циркулирующих эритроцитов выше 32 мг/кг у женщин и более 36 мг/кг у мужчин, гематокрита соответственно выше 0,47 и 0,48 (2,9±13,14) [6]. Увеличение количества циркулирующих эритроцитов и гемоглобина в единице объема периферической крови может быть как отображением миелопролиферативного заболевания (истинная полицитемия, идиопатический миелофиброз), так и приспособительно-адаптационных реакций организма в ответ на системную или локальную гипоксию, а также патологического процесса, обусловленного избыточной продукцией факторов стимуляции эритропоэза, сгущения крови при обезвоживании, экзогенной стимуляции эритропоэза и наследственностью.

Классификация эритроцитозов: по количеству клеток – абсолютные и относительные, по происхождению – первичные и вторичные.

Эритроцитозы можно разделить на следующие группы [5]:

I. Истинная полицитемия (эритремия),

II. Вторичные абсолютные эритроцитозы (вследствие повышенного образования эритропоэтинов):

1. При генерализованной тканевой гипоксии (гипоксические, компенсаторные):

а) с артериальной гипоксемией: у людей, живущих в высокогорье, хронические обструктивные заболевания легких, врожденные «синие» пороки сердца, артериовенозные соустья, ожирение - синдром Пиквика, карбоксигемоглобинемия (у курильщиков);

б) без артериальной гипоксемии: гемоглобинопатии с повышенным сродством к кислороду, дефицит 2,3-дифосфоглицерата в эритроцитах.

2. При опухолях (паранеопластические, дисрегуляторные): гипернефроидный рак почек, гемангиобластома можжечка, гепатома, синдром Гиппеля-Линдау, миома матки, опухоли надпочечников, аденома и киста гипофиза, маскулинизирующие опухоли яичников;

3. При локальной ишемии почек (дисрегуляторные, уменьшение кровоснабжения почки стимулирует продукцию эритропоэтина): атеросклероти-

ческое поражение почечной ар- терии, при трансплантации почки, гидронефроз, кисты почек, фокальный гломерулонефрит;
4. Кобальтовые (преимущественно экспериментальные)

III. Вторичные относительные гемоконцентрационные эритроцитозы: стресс-эритроцитоз, синдром Гайсбека, псевдополицитемия и т.д.

IV. Первичный (наследственный, семейный) эритроцитоз. Под этим названием описан ряд семейных немиелопролиферативных заболеваний с неясным и неоднозначным патогенезом.

Абсолютные эритроцитозы, вызваны реактивным усилением нормального эритропоэза. Относительные или гемоконцентрационные эритроцитозы характеризуются уменьшением объема циркулирующей плазмы и относительным преобладанием клеточных элементов крови (при рвоте, диареи, обширных ожогах, асците и т.д.). При абсолютных эритроцитозах масса циркулирующих эритроцитов увеличена, при относительных она не изменена.

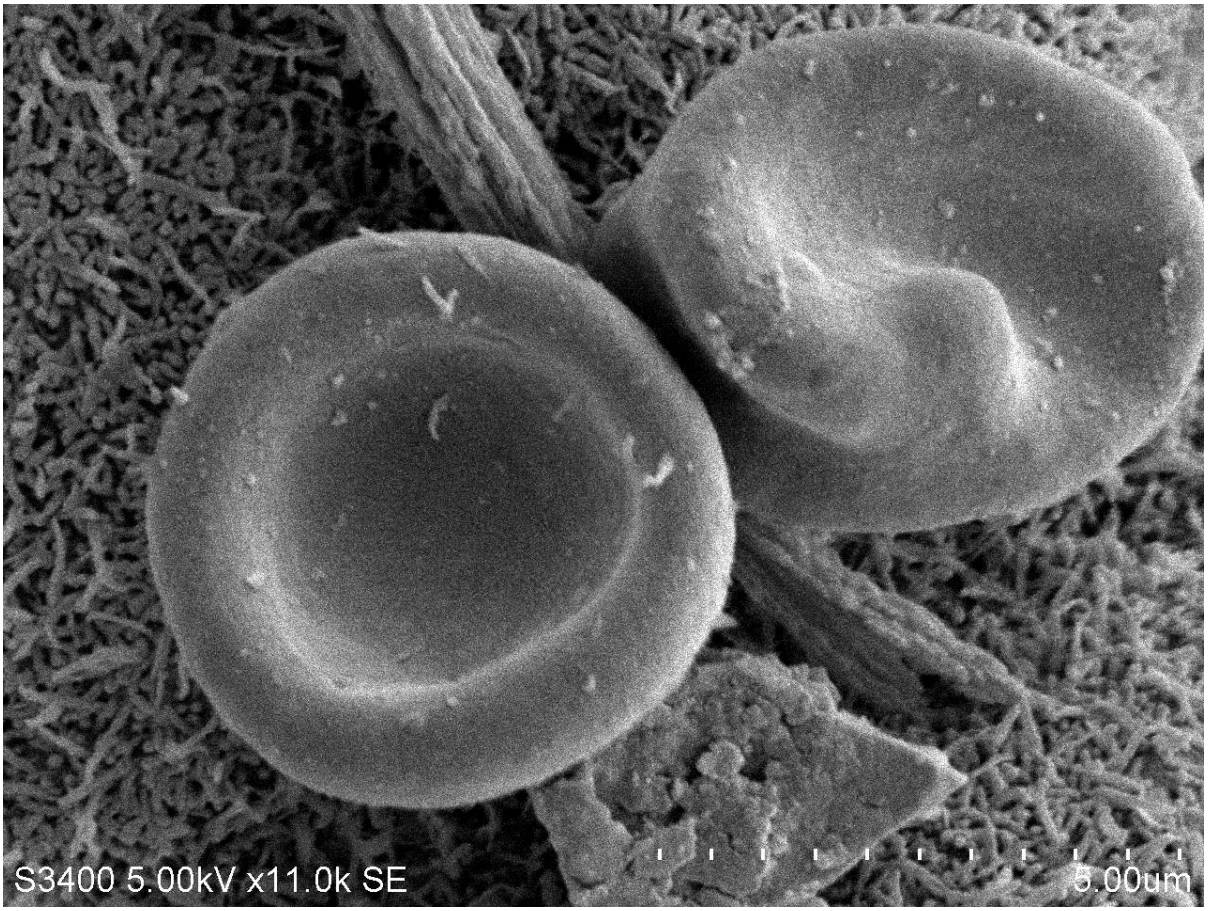

Рис. 42. *Эритроциты. Растровая электронограмма. Окраска уранилацетат, цитрат свинца.*

ГЛАВА 1. МИЕЛОПРОЛИ- ФЕРАТИВНЫЕ ЗАБОЛЕВА-НИЯ.

При диагностике эритроцитоза в первую очередь необходимо исключить миелопролиферативные заболевания – истинную полицитемию и идиопатический миелофиброз в эритремической стадии.

II.1.1. Истинная полицитемия

Истинная полицитемия (от древнегреческого πολυ – «много» + гистологическое κύτος – «клетка» + αἷμα – кровь) (синонимы – эритремия – от греч. erythrós - красный и háima - кровь, болезнь Вакеза - по имени описавшего ее в 1892 французского врача А. Вакеза) – является хроническим неопластическим миелопролиферативным заболеванием с поражением стволовой клетки, пролиферацией трех ростков кроветворения, повышенным образованием эритроцитов и, в меньшей степени, лейкоцитов и тромбоцитов [9]. Заболеваемость ИП в мире колеблется от 0,7 до 1,7 на 100 000 населения [22]. Пик заболеваемости приходится на возраст 50 – 60 лет. ИП, в большинстве случаев, доброкачественное заболевание продолжительностью 2 – 3 десятилетия и более.

Симптомы часто носят неспецифический характер. При ИП кожа имеет красно-вишневый цвет, особенно выраженный на открытых частях тела – на лице, шее, кистях (рис. 43). Язык и губы синевато-красного цвета, конъюнктива глаз гиперемирована (симптом «кроличьих глаз») (рис. 44, 45), изменен цвет мягкого нёба при сохранении обычной окраски твердого нёба (симптом Купермана). Своеобразный оттенок кожи и слизистых оболочек возникает вследствие переполнения поверхностных сосудов кровью и замедления её движения. В результате этого большая часть гемоглобина успевает перейти в восстановленную форму. Вследствие повышенной вязкости крови, микроциркуляторных нарушений нередко наблюдаются головная боль, головокружение, шум в ушах, загрудинные боли. Больные испытывают кожный зуд. Это является специфическим диагностическим признаком для ИП. Зуд усиливается после купания в теплой воде, что связано с высвобождением гистамина, серотонина и простогландина. У многих больных отмечается склонность к тромботическим осложнениям (венозные и артериальные тромбозы, тромбоэмболический синдром).

Наряду с тромботическими осложнениями может развиться геморрагический синдром (носовые, десневые кровотечения, экхимозы, желудочно-кишечные кровотечения). За счет нарушения кровотока в мелких сосудах некоторые больные отмечают острую, жгучую боль в кончиках пальцев (эритромелалгия) (рис. 46). К моменту установления диагноза у 75% больных выявляется спленомегалия (в начале вследствие повышенного кровенаполнения, в дальнейшем за счет миелоидной меиаплазии), у 30% - гепатомегалия [91]. У многих пациентов диагностируется артериальная гипертензия.

При лабораторном иссле- довании обнаруживают повышенное количество циркулирующих эритроцитов. Объем плазмы нормальный. На начальных этапах морфология эритроцитов обычная. Могут определяться признаки легкого дефицита железа. По мере трансформации доброкачественной опухоли в злокачественный процесс (так называемая стадия миелоидной метаплазии) начинает обнаруживаться анизопойкилоцитоз, в крови появляются нормобласты.

Примерно у 60% больных регистрируется лейкоцитоз (более 12×10^9/л), иногда с небольшим сдвигом влево [91]. Небольшой или средней выраженности тромбоцитоз может быть отмечен у 50% больных [91]. Тромбоциты часто морфологически изменены – много гигантских форм, в некоторых клетках отсутствуют гранулы. Гиперурикемия наблюдается примерно у 40% пациентов [22]. В стадии постполицитемической миелоидной метаплазии (анемическая стадия) у больных развиваются глубокая анемия, лейкоцитоз со сдвигом формулы влево вплоть до бластов; нередко имеет место лейко- и тромбоцитопения; в большинстве случаев значительно увеличивается размер селезенки и печени за счет миелоидной метаплазии; в костном мозге выявляется миелофиброз.

ИП в настоящее время диагностируют по определенным стандартизованным критериям. По данным отечественных авторов [9] эритремию можно заподозрить по увеличению показателей красной крови и гематокрита в периферической крови: для мужчин эритроцитов более $5,7\times10^{12}$/л, гемоглобина более 177 г/л, гематокрит более 52%; для женщин - эритроцитов более $5,2\times10^{12}$/л, гемоглобин более 172 г/л, гематокрит более 48%. По классификации ВОЗ диагноз ИП считается достоверным при наличии следующих критериев [61, 126]:

Категория признаков А:

1. Увеличение массы циркулирующих эритроцитов по данным радиоизотопных исследований: у мужчин – выше 36 мл/кг, у женщин – выше 32 мл/кг.
2. Нормальное насыщение артериальной крови кислородом: выше 92%.
3. Спленомегалия.

Категория признаков В:

1. Лейкоцитоз выше $12,0*10^9$/л (при отсутствии лимфоцитоза и интоксикации).
2. Тромбоцитоз выше $400,0*10^9$/л.
3. Показатель фосфатазной активности нейтрофилов выше 100 ЕД (при отсутствии инфекций и интоксикации).
4. Низкое или нормальное содержание эритропоэтина в сыворотке крови.
5. Увеличение показателя ненасыщенной витамин-B_{12}-связывающей способности сыворотки крови (выше 2200 пг/л).

Диагноз истинной полицитемии правомочен при наличии трех признаков категории А или В, или сочетании двух признаков из категории А и двух – из В.

В своем развитии ИП про- ходит 3 стадии. Первая стадия начальная, продолжительностью в среднем 5 лет. Вторая стадия – развернутых клинико-гематологических проявлений (продолжительностью 1 – 2 – 3 десятилетия) подразделяется на IIА (без миелоидной метаплазии селезенки) и IIБ (с миелоидной метаплазией селезенки). Третья стадия – анемическая в костном мозге нарастает коллагеновый фиброз и редуцируется миелопоэз, часто исходом ИП может стать трансформация в острый лейкоз.

При плеторе, спленомегалии, лейкоцитозе и тромбоцитозе диагноз эритремии сложностей не представляет, однако даже в этих случаях необходимо выполнить трепанобиопсию подвздошной кости с целью морфологического подтверждения диагноза и дифференциальной диагностики с другими миелопролиферативными опухолями. Проблемы возникают при диагностике начальной стадии полицитемии когда нет спленомегалии, лейкоцитоза и тромбоцитоза. Около 30% больных эритремией при диагностике не имеют лейкоцитоза и тромбоцитоза [91]. Такие случаи могут оказаться как эритремией, так и вторичными эритроцитозами.

Большое значение для диагностики ИП имеет трепанобиопсия подвздошной кости с последующим исследованием костного мозга. ИП морфологически может быть идентефицирована как панмиелоз (трехростковая гиперплазия костного мозга) в виде гиперплазии эритроидного и гранулоцитарного ростков, гиперплазии эритроцитарного и мегакариоцитарного ростков, изолированной гиперплазии эритроцитарного ростка (рис. 47).

Важное значение в дифференциальной диагностике между ИП и симптоматическими эритроцитозами имеет показатель насыщения артериальной крови кислородом. Уменьшение этого показателя менее 92% свидетельствует в пользу эритроцитоза. Для симптоматических эритроцитозов свойственно смещение кривой диссоциации оксигемоглобина вправо, а для истинной полицитемии – влево, при определении параметров транспорта кислорода кровью.

При симптоматических эритроцитозах всегда наблюдается эритропоэтинзависимое стимулирование эритропоэза, в то время как эритроцитоз при истинной полицитемии отображает клональное миелопролиферативное заболевание; и уровень эритропоэтина в плазме крови в начальных стадиях развития этого заболевания может также быть диагностическим критерием [47, 109, 135]. При нарастании эритроцитоза развивается дисциркуляторная гипоксия тканей, прежде всего, эритропоэтинпродуцирующих, поэтому и диагностическое значение этого показателя уменьшается.

Важным звеном дифференциальной диагностики эритроцитозов является изучение культуры эритроидного ростка in vitro. Ее рост без добавления эритропоэтина наблюдают при истинной полицитемии, в то время как при симптоматических эритроцитозах он отрицательный. В дифференциальной диагностике эритроцитозов предлагается использовать и изменения в крови уровней других тканеспецифических факторов эритропоэза – эритроцитарного кейлона и антикейлона. Для истинной полицитемии

свойственно повышение актив- ности эритроцитарного кейлона в плазме крови больных и уменьшение активности – антикейлона.

.

Рис 43. *Лицо больного истинной полицитемией*

Рис. 44. *Гиперемия языка у больного истинной полицитемией*

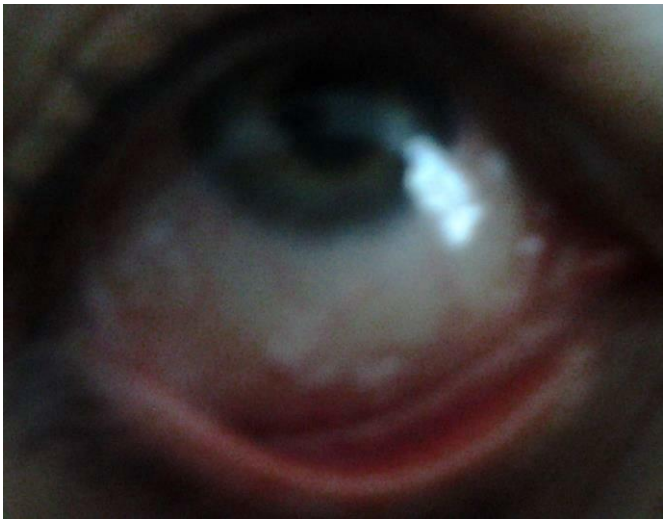

Рис. 45.
Симптом «кроличьих глаз»

Рис 46. *Эритромелалгия.*

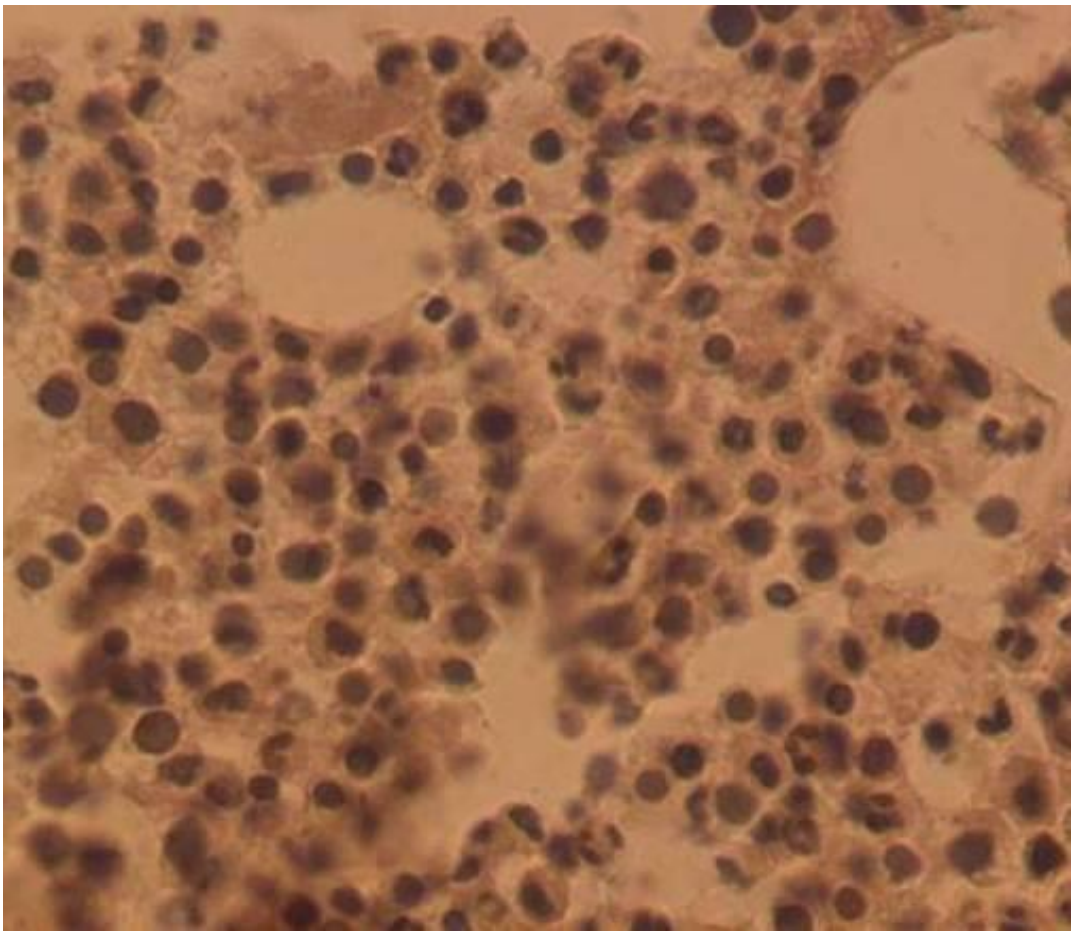

Рис 47. *Гистологическая картина трепанобиоптата Подвздошной кости при ИП. Гиперплазия эритроидного и гранулоцитарного ростков кроветворения.*

При цитогенетическом исследовании клональные изменения кариотипа выявляются у 30% нелеченых больных и примерно у 50% пациентов, леченных цитостатическими препаратами. Чаще всего обнаруживаются делеция длинного плеча С5 (5q-), С20 (20q-), трисомия 8-й и 9-й пар хромосом.

В настоящее время установлено, что причиной клональной пролиферации при ИП, как и при ряде других миелопролиферативных заболеваниях, является мутация в гене тирозинкиназы JAK2 (JAK2V6617F), расположенном на хромосоме 9. Считается, что данная мутация встречается в 97% при ИП, что является важным диагностическим критерием при проведении дифференциального диагноза с симптоматическими эритроцитозами [94, 131].

Некоторые авторы как разновидность ИП выделяют ***синдром Моссе*** - сочетание истинной полицитемии и цирроза печени. Считается, что, вначале развивается полицитемия, которая затем осложняется развитием цирроза печени. Возможно осложнение тромбозом воротной вены

Лечение истинной полицитемии.

В основе лечения ИП лежат уменьшение вязкости крови и борьба с осложнениями – тромбообразованием и кровотечениями. Вязкость крови,

напрямую связанная с количе- ством эритроцитов, поэтому кровопускание и химиотерапия, уменьшающие массу эритроцитов, нашли применение при лечении этого заболевания.

Кровопускания и/или эритроцитоферез являются важными методами лечения. Кровопускание уменьшает объём крови и нормализует гематокрит. Кровопускание проводят при плеторе и гематокрите выше 55 %. Необходимо поддерживать уровень гематокрита ниже 45 %. Удаляют 400 – 500 мл крови в условиях стационара через день, в амбулаторных условиях с промежутками в 2 – 3 дня до ликвидации плеторического синдрома, в среднем 3 – 5 кровопусканий. Уровень гемоглобина доводят до 140 – 150 г/л. У пациентов в возрасте старше 70 лет, и при наличии сосудистых осложнений в анамнезе за один раз удаляют 350 мл крови, а интервалы между кровопусканиями увеличивают. Перед кровопусканием с целью улучшения реологических свойств крови и микроциркуляции показано внутривенное введение 400 мл реополиглюкина и 5000 ЕД гепарина. Для облегчения процедуры кровопускания и профилактики тромботических осложнений рекомендуется накануне назначить антиагрегантную терапию (аспирин или его аналоги, курантил) которая заканчивается через 1 – 2 недели после окончания кровопусканий. Эритроцитоферез осуществляется с помощью специальных фракционаторов крови и заключается в изъятии у больного 1000 – 1400 мл крови с возвращением в кровеносное русло собственной плазмы больного и возмещением удаленного объема эритроцитов изотоническим раствором натрия хлорида.

Цитостатическая терапия. Цитостатическая терапия, как правило, назначается в стадии IIБ, при наличии тромботических осложнений, тромбоцитозе более 600×10^9/л, отсутствии эффекта от кровопусканий, невозмжности проведения кровопусканий (например, при наличии острых тромбозов), выраженом дефиците железа вследствие предыдущих кровопусканий. На протяжении длительного времени для лечения ИП использовали имифос, миелосан, миелобромол, хлорамбуцил, радиоактивный фосфор и др. В последние годы для лечения ИП используют два основных цитостатических препарата – гидроксимочевину (гидреа, литалир, гидроксиуреа) и рекомбинантные a_2-интерфероны.

Гидроксимочевина используется приимущественно у пожилых людей с наличием серьезной сопутствующей патологии. Назначается гидреа в начальной дозе 0,5 – 2 гр в сутки (прием утром однократно), в дальнейшем доза определяется индивидуально для каждого пациента в зависимости от гематологических показателей.

Препараты рекомбинантных a_2-интерферонов (реаферон, интрон А, роферон А, и др) вводятся внутримышечно или подкожно, как правило в дозе 3 млн х 3 раза в неделю или через день. Можно использовать пегилированные формы рекомбинантных a_2-интерферонов (ПЭГ-Интрон или Pegasys), которые вводятся раз в неделю. Применяются эти препараты у пациентов более молодого возраста без серьезной сопутствующей патологии. Использование рекомбинантных a_2-интерферонов ограничивается их

побочным действием: гриппопо- добный синдром, астенический синдром, анорексия, потеря веса, цитопения, сердечно-сосудистые, неврологические, аутоиммунные заболевания и т.д.

Пациентам с гипертромбоцитозом назначают анагрелид в дозе 1 – 10 мг/сут, а в качестве поддерживающей терапии – 1,5 – 2,5 мг/сут.

В качестве симптоматической терапии у пациентов с ИП используют дезагреганты, при тромботических осложнениях и при «синдроме тромбированной иглы» - прямые антикоагулянты, при выраженных кровотечениях - трансфузии свежезамороженной плазмы и т.д.

II.1.2. Идиопатический (первичный) миелофиброз

Идиопатический миелофиброз (ИМФ, синонимы - сублейкемический миелоз, остеомиелосклероз, и т.д.) – хроническое клональное миелопролиферативное заболевание, которое возникает вследствие трансформации клетки предшественницы миелопоэза и характеризуется спленомегалией, лейкоэритробластической картиной крови, выраженным фиброзом костного мозга и наличием очагов экстрамедуллярного гемопоэза [5]. Это болезнь людей среднего и пожилого возраста: максимальная заболеваемость отмечается в возрастной группе 50 – 70 лет. Лица обоего пола болеют одинаково часто.

При доброкачественном варианте сублейкемического миелоза развернутой клинической картине предшествует длительный бессимптомный период. Продолжительность жизни от момента установления диагноза колеблется от 1,5 до 5 лет, встречаются случаи более длительного течения заболевания (15 – 20 и более лет). Злокачественные формы сублейкемического миелоза характеризуются острым (подострым) или молниеносным течением, ранним возникновением, бластного криза, глубокой тромбоцитопенией и выраженным геморрагическим синдромом, приводящим к смерти. Часто присоединяются инфекционные осложнения, сердечная и печеночная недостаточность и тромбозы. В 10 – 17% случаев диагностируется портальная гипертензия с варикозным расширением вен пищевода.

В большинстве случаев ведущими клиническими симптомами данного заболевания являются выраженная спленомегалия (рис. 48) и анемический синдром. Иногда в течение многих лет больные не отмечают никаких признаков болезни, обращаются к врачу с жалобами на похудание, периодически возникающую лихорадку, боли в костях и в области селезенки. На фоне несостоятельности гемостаза и тромбоцитопении возникают кровоизлияния в кожу, суставы, нередки кровотечения из вен пищевода и желудка. Анемия чаще носит нормохромный, редко мегалобластный или гемолитический характер. В отдельных случаях выявляются эритроцитоз и увеличение эритропоэза в костном мозге. В гемограмме количество лейкоцитов увеличено, иногда снижено, отмечается нейтрофилез со сдвигом влево. Количество тромбоцитов увеличено или нормально, они функционально неполноценны. В миелограмме – мегакариоцитоз (незрелые формы). В костном мозге – сужение полостей, заполненных фиброзной тка-

нью. В увеличенной селезенке, печени и других органах и тканях очаги внекостномозгового кроветворения полиморфного состава.

В связи с фиброзом костного мозга получение аспирата затруднительно – у 50% больных отмечается т.н. «сухой» пунктат [5]. При гистологическом исследовании трепанобиоптатов подвздошной кости выделяют две стадии ИМФ: предфиброза (клеточная фаза) (рис. 49) и стадия фиброза, характеризующаяся выраженным миелофиброзом и остеосклерозом (рис. 50 – 52).

Однако у некоторых больных ИМФ дебютирует эритремической фазой с характерными для ИП клинико-гематологическими проявлениями (эритроцитоз, клинические проявления плеторического синдрома). Выраженная уже на ранних стадиях заболевания спленомегалия, лейкоэритробластическая картина периферической крови, изменение количества лейкоцитов и тромбоцитов, наличие дакриоцитов (слезовидные эритроциты), мутация в гене тирозинкиназы JAK2 (у 50 – 60% больных) позволяют исключить вторичные эритроцитозы. В дифференциальной диагностике с эритремией, способной вызывать выраженную спленомегалию и фиброз костного мозга особое значение придается анамнезу: тяжесть и длительность плеторы (при ИМФ «эритремическая» фоза длится всего 2 – 3 года), эритроцитоз, диагностированный задолго до появления спленомегалии, свидетельствуют о ИП.

На ранних стадиях сублейкемического миелоза при умеренной анемии и спленомегалии, не вызывающей абдоминального дискомфорта, цитостатическое лечение применять не следует; можно ограничиться общеукрепляющей терапией. Показаниями к назначению цитостатиков является спленомегалия с компрессионным синдромом и явлениями гиперспленизма, тромбоцитемия с угрозой возникновения тромбозов, прогрессирующая бластемия, плетора.

Для *цитостатической терапии* ИМФ в большинстве случаев используются гидроксимочевина и рекомбинантные a_2-интерфероны, при гипертромбоцитозе – анагрелид.

Лучевая терапия на область резко увеличенной селезенки вызывает кратковременный положительный эффект, купируя явления абдоминального дискомфорта, однако возможно развитие глубокой цитопении.

Спленэктомия показана в основном в случаях глубоких гемолитических кризов, не поддающихся медикаментозной терапии, при угрозе разрыва селезенки и рецидивирующих ее инфарктах, при выраженном геморрагическом синдроме обусловленном тромбоцитопенией. Спленэктомия противопоказана в терминальной стадии, при тромбоцитозе и гиперкоагуляции.

Глюкокортикоидные гормоны назначают при анемии гемолитического характера, цитопениях, длительной лихорадке неинфекционного происхождения, артралгиях. *Анаболические гормоны* показаны при анемии, обусловленной недостаточностью эритропоэза, длительном лечении глюкокортикоидными гормонами. При глубокой анемии применяют трансфузии

эритроцитной массы; тромбоци- топенический геморрагический синдром служит показанием для переливаний тромбоконцентрата.

Лечение тяжелой плеторы проводят аналогично ее лечению при истинной полицитемии.

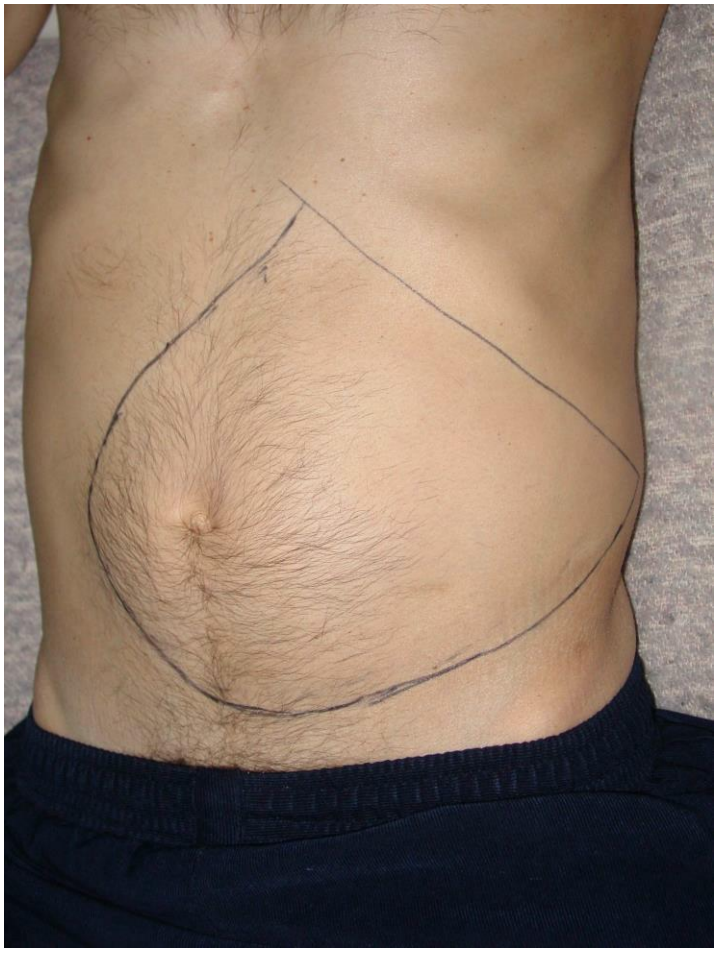

Рис 48.
Спленомегалия у пациента с идиопатическим миелофиброзом

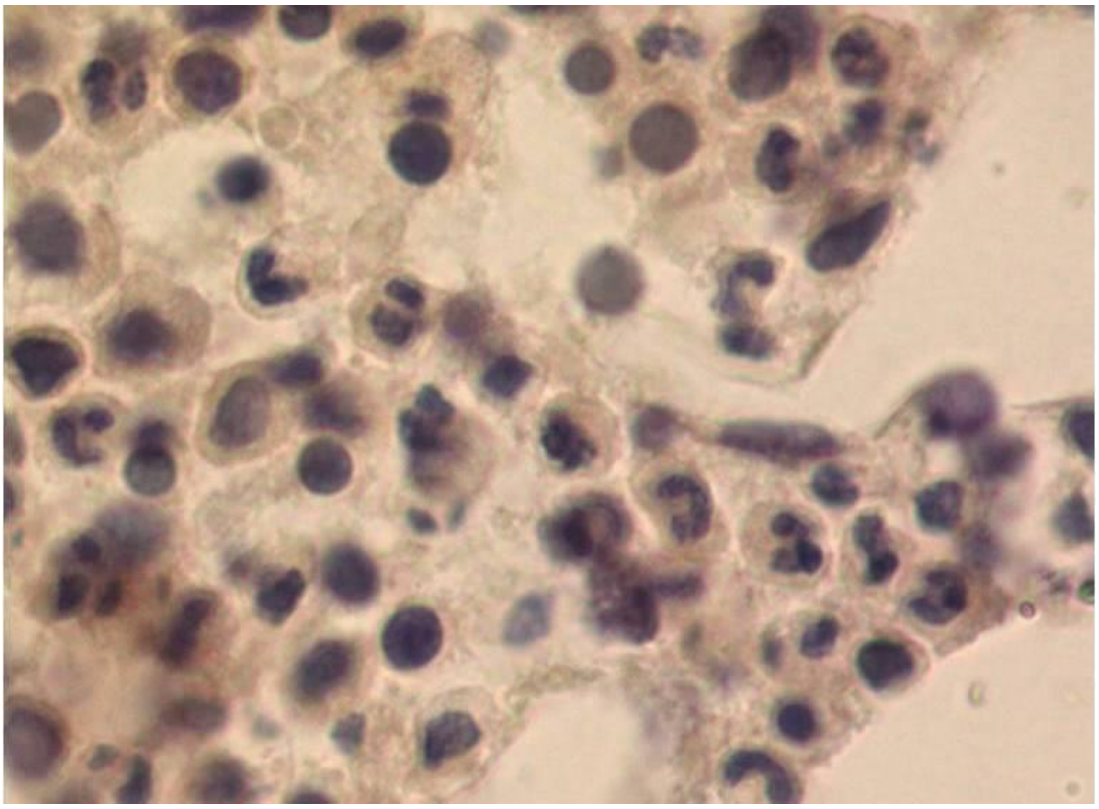

Рис 49. *Трепанобиоптат подвздошной кости пациента с ИМФ, клеточная фаза.*

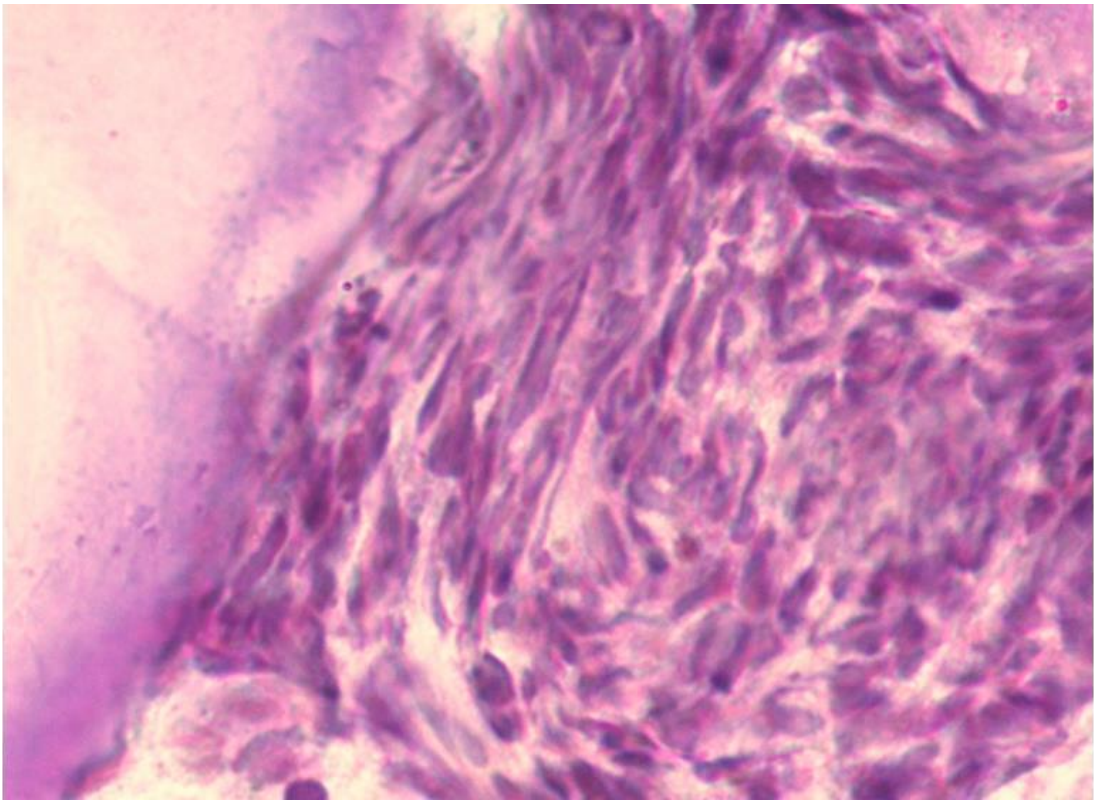

Рис 50. *Трепанобиоптат подвздошной кости пациента с ИМФ. Выраженый фиброз костного мозга.*

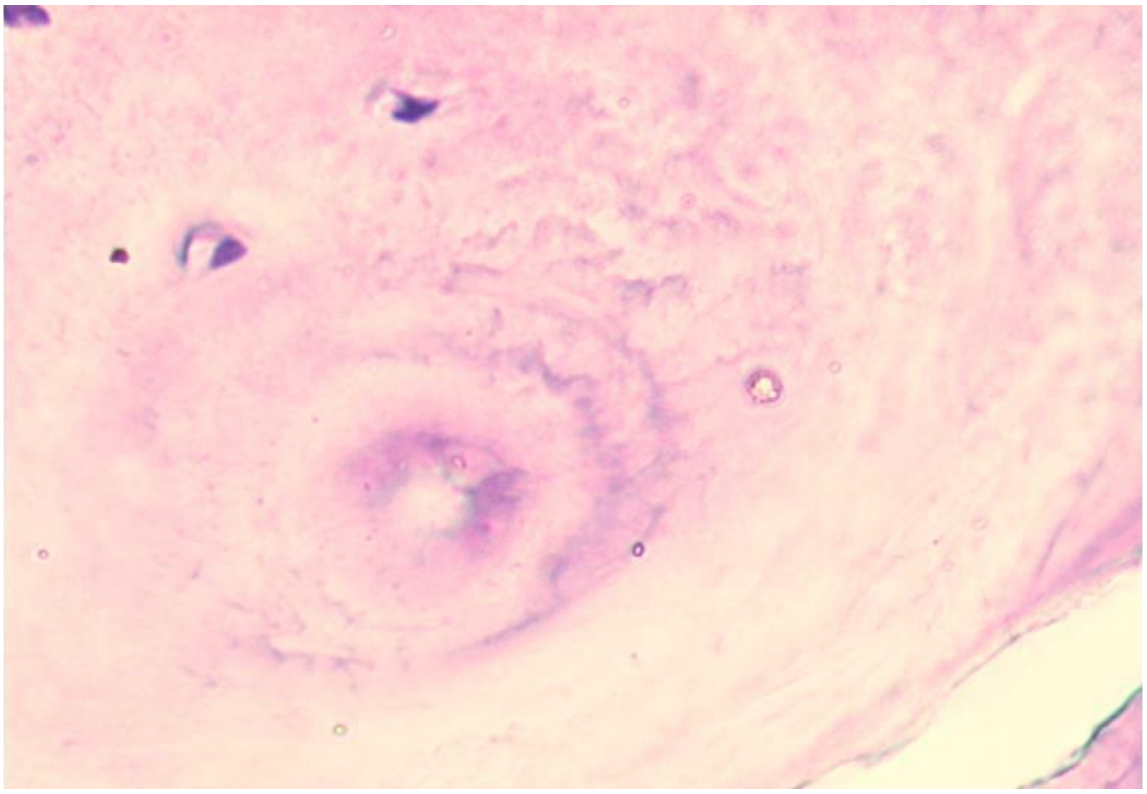

Рис 51. *Трепанобиоптат подвздошной кости пациента с ИМФ. Остеосклероз.*

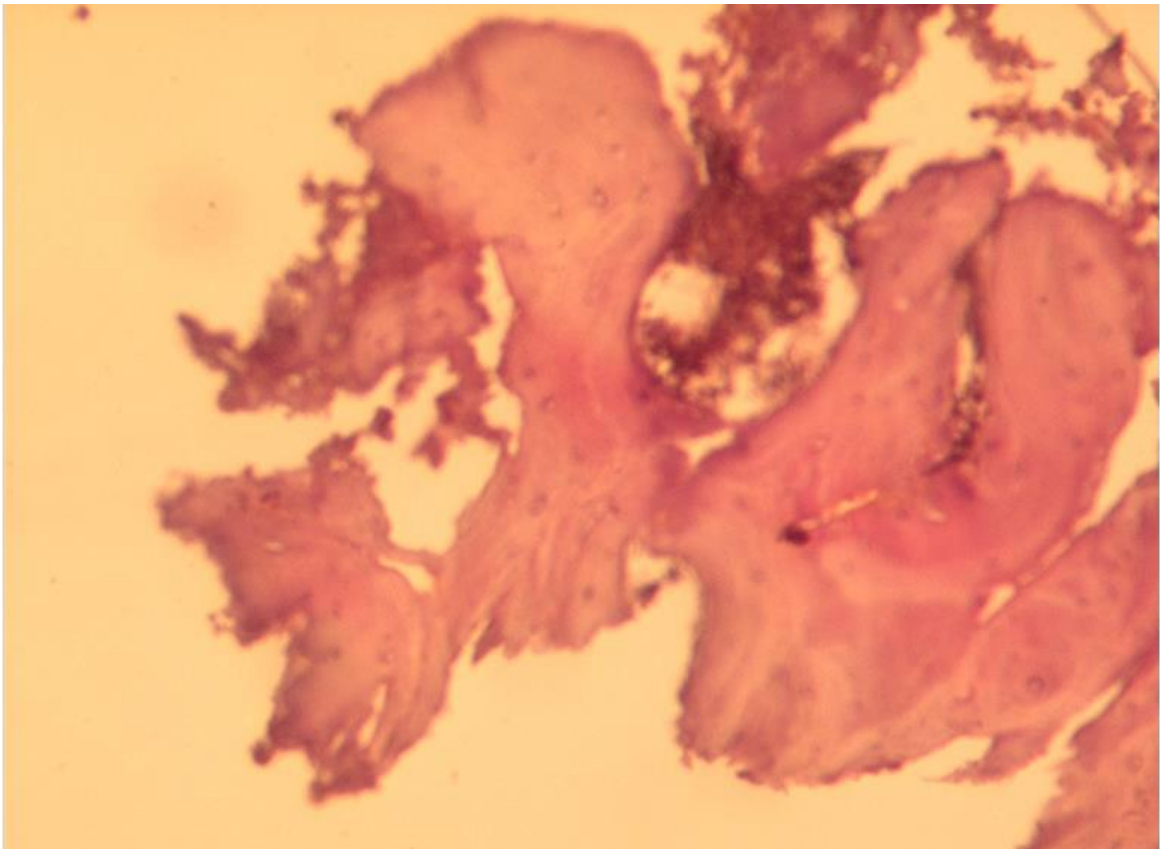

Рис 52. *Трепанобиоптат подвздошной кости пациента с ИМФ. Миелофиброз и остеосклероз.*

Идиопатический миелофиброз в подавляющем большинстве случаев диагностируется в возрасте 50 – 70 лет. Ниже приводится редкий случай

диагностики ИМФ в эритреми- ческой фазе у пациента 23 лет, из личной практики авторов данной работы.

<u>Больной Т.,</u> 23 лет., поступил в гематологическое отделение Амурской областной клинической больницы 6. 04. 2011 г. с жалобами на боль в левом подреберье, усиливающуюся при физической нагрузке. При объективном осмотре диагностированы гепато и спленомегалия (нижний край печени выступал на 1 смниже края реберной дуги, нижний полюс селезен- ки пальпировался на 15 см ниже края реберной дуги, плотная, безболезненная). Кожный покров гиперемирован. Положительные симптомы Купермана и «кроличьих глаз».

Клинический анализ крови при поступлении: эритроциты – 6,2 $*10^{12}$/л, гемоглобин –194 г/л, лейкоциты –15,0$*10^{9}$, тромбоциты – 720$*10^{9}$, СОЭ –0 мм/ч, палочкоядерные – 2%, сегментоядерные – 72%, моноциты – 4%, лимфоциты – 18%, юные – 1%, базофилы - 1%, эозинофилы – 2%, ретикулоциты - 11‰.

Биохимический анализ крови и клинический анализ мочи без патологии. RW от 7.04.11 – отрицательный. Анализы на ВИЧ от 7.04.11 - а/т не выявлены. Исследования на гепатиты (методами ИФА и ПЦР) на гепатиты В и С отрицательные.

Миелограмма (заключение): Получен костномозговой пунктат с расширением гранулоцитарного ростка, гиперплазией мегакариоцитарно- го ростка с признаками дисмегакариоцитопоэза (одно- , двухядерные мегакариоциты с большим количеством ядер).

Трепанобиопсия подвздошной кости: Утолщение костных балок. Локальный мелкоочаговый фиброз. Соотношение костного мозга к жировой ткани 75:25%, определяются все ростки кроветворения, разнообразие клеточных форм эритроидного и гранулоцитарного ростков, большое число мегакариоцитов 5 - 7 в поле зрения.

Анализ крови на мутацию в гене тирозинкиназы JAK2 (JAK2V6617F) положительный.

Выставлен диагноз: первичный (идиопатический) миелофиброз, клеточная фаза. В пользу этого диагноза говорили следующие клинико-лабораторные проявления: большие размеры селезенки; по данным трепанобиоптата подвздошной кости – фиброз костного мозга, трехростковая гиперплазия костного мозга; позитивность по мутации гена Jak2; высокий эритроцитоз. Вначале была назначена терапия гидреа в дозировках, зависящих от показателей клинического анализа крови. Учитывая молодой возраст, клеточную фазу заболевания, проведено типирование сиблингов (родной брат пациента) по системе HLA, для решения вопроса о возможности проведения аллогенной родственной трансплантации костного мозга (в институте детской гематологии и трансфузиологии им. Р.С. Горбачевой, Санкт-Петербург). Братья оказались несовместимы по системе HLA. В дальнейшем пациент был переведен на терапию интерферонами-альфа, по 3 млн х 3 раза в неделю.

Отмечается значительная положительная динамика. По состоянию на ноябрь 2012 г. клинических проявлений плеторического у пациента нет. Печень не увеличена. Нижний полюс селезенки пальпируется на уровне левой реберной дуги. Клинический анализ крови от мая 2012 г.: гемоглобин – 135 г/л, эритроциты – 4,2 × 10^{12}/л, лейкоциты – 4,5× 10^{9}/л, тромбоциты - 220×10^{9}/л, палочкоядерные – 2%, сегментоядерные – 60%, моноциты – 8%, лимфоциты – 30%. Молекулярный контроль осуществляется каждые 6 месяцев.

ГЛАВА II.2. СИМПТОМАТИЧЕСКИЕ ЭРИТРОЦИТОЗЫ

Симптоматические эритроцитозы могут быть проявлением целого ряда, разных по патогенезу заболеваний. Целесообразные или адекватные абсолютные эритроцитозы это отображение компенсаторно-приспособительных реакций организма в ответ на генерализованную или локальную гипоксию тканей [48, 55]. Нецелесообразные или неадекватные абсолютные эритроцитозы являются следствием снижения или выключения гемолитической функции селезенки, чрезмерной продукции гуморальных факторов, которые стимулируют эритропоэз без физиологической потребности в этом [57, 71]. Клинические проявления симптоматических эритроцитозов крайне скудны и неспецифичны. Отмечается румяный цвет лица, но при эритроцитозах гипоксического генеза возможен цианоз. Вследствие повышения вязкости крови нарушается гемодинамика: повышено тромбообразование, возникает гипоксия тканей – повышенная утомляемость, сонливость, ухудшение процесса мышления. При эритроцитозах почечного генеза возможно повышение давления со слабостью, головокружением, мельканием мушек перед глазами. Если причина – мозговая, то будут отмечаться головная боль, очаговая неврологическая симптоматика. Таким образом, клиническая картина определяется заболеванием, вызвавшим эритроцитоз. Спленомегалия при симптоматических эритроцитозах не наблюдается, при выявлении спленомегалии следует думать об эритремии.

Эритроцитозы при патологии бронхолегочной системы возникают в тех случаях, когда нарушается оксигенация крови в легких и возни-

кает гипоксемия, которая сопро- вождается генерализованной гипоксией тканей, гиперпродукцией эритропоэтина и стимуляцией эритропоэза. Появление эритроцитоза при этом является адекватной приспособительно-компенсаторной реакцией на гипоксию. Чаще всего эритроцитозом сопроводжаются хроническая обструктивная болезнь легких и бронхиальная астма, если они протекают с признаками дыхательной недостаточности. Эритроцитоз является клинико-лабораторным проявлением декомпенсированного хронического легочного сердца. Бронхоспазм, гипертрофия мышечного слоя бронхов и наличие вязкой слизи в бронхах значительно нарушают процессы оксигенации крови при этих заболеваниях. Гипоксемия приводит к гипоксии тканей, что сопровождается гиперпродукцией эритропоэтина, стимуляцией эритропоэза и гемоглобинобразования. Эритроцитоз может наблюдаться и у больных хроническими необструктивными заболеваниями легких, если последние сопровождаются грубыми структурными изменениями бронхолегочной системы и истощением компенсаторных механизмов поддержки гомеостаза [44]. Так, пневмосклероз и эмфизема являются спутниками большинства хронических неспецифических заболеваний легких, а утолщение альвеолярно-капиллярных мембран, образование соединительно тканных периваскулярных муфт, изменение структуры и нарушение эластичности легочной ткани также могут обусловить нарушение оксигенации крови, развитие гипоксии и появление эритроцитоза [44]. Нарушения оксигенации крови и развитие эритроцитоза возможно и в случаях наличия облитерации плевральных пространств, экссудативного плеврита, опухолевых процесссов в легких, после резекции легких, при силикозе, азбестозе, антракозе, склеротических изменениях легочной артерии и ее ветвей, синдроме Аерза-Аррилаго и синдроме Хаммена-Рича (диффузном прогрессирующем межуточном фиброзе легких) [8, 17, 119].

По классификации комитета экспертов ВОЗ, все заболевания способствующие развитию ***хронического лёгочного сердца (ХЛС)***, можно разделить на три большие группы: 1) бронхолегочная форма; болезни, поражающие воздухоносные пути и альвеолы: хроническая обструктивная болезнь легких, эмфизема лёгких, бронхиальная астма, пневмокониозы, бронхоэктазы, поликистоз лёгких, саркоидоз, диффузный пневмосклероз и т.д.; 2) торакодиафрагмальная форма; болезни, поражающие грудную клетку с ограничением подвижности: кифосколиотическая грудная клетка, болезнь Бехтерева, состояние после торакопластики, нервно-мышечные болезни, парез диафрагмы, синдром Пиквика и т.д.; 3) васкулярная форма; болезни, поражающие сосуды легких: первичная лёгочная гипертензия, васкулиты (аллергический, облитерирующий, узелковый, волчаночный и др.), атеросклероз лёгочной артерии, сдавление ствола лёгочной артерии и лёгочных вен опухолями средостения, и др. В основе развития ХЛС лежит легочная гипертензия (повышение давления в малом круге кровообращения вследствие патологических процессов в лёгких и бронхах). При обструктивных процессах вследствие нарушения бронхиальной проходимо-

сти снижается альвеолярная вен- тиляция, нарушается газообмен и уменьшается содержание кислорода в альвеолярном воздухе (развивается альвеолярная гипоксия), что способствует нарушению снабжения тканей кислородом. По мере прогрессирования ХЛС наступают сдвиги кислотно-щелочного состояния, которые первоначально компенсированы, но в дальнейшем может наступить декомпенсация нарушений. Основными признаками лёгочного сердца являются увеличение размеров правого желудочка и изменения в крупных сосудах малого круга в виде переразвития мышечной оболочки, сужения просвета с последующим склерозированием. Выраженный *эритроцитоз,* диагностируемый у многих больных ХОБЛ, сопровождается увеличением агрегации эритроцитов и вязкости крови, что еще больше затрудняет кровоток по сосудистому руслу легких, увеличивая его сопротивление. Повышение вязкости и замедление кровотока способствуют образованию пристеночных тромбов мелких ветвей легочной артерии [21]. Со временем в увеличенном и изменённом миокарде развиваются дистрофические и некротические изменения [21].

Различают компенсированное и декомпенсированное хроническое легочное сердце. В фазе компенсации клиническая картина характеризуется главным образом симптоматикой основного заболевания и хронической дыхательной недостаточностью. Клинические признаки увеличения правого желудочка обычно выражены неярко и наблюдаются не во всех случаях. У ряда больных выявляется пульсация в верхней части живота. Развернутая клиническая симптоматика наблюдается при декомпенсированном легочном сердце. Основной жалобой больных является одышка, которая обусловлена как дыхательной недостаточностью, так и присоединением правожелудочковой недостаточности. Одышка усиливается при физическом напряжении, вдыхании холодного воздуха, в положении лежа. Нередко больные предъявляют жалобы на боли в области сердца, не связанные с физической нагрузкой и не купируемые приемом нитроглицерина. Причинами болей в области сердца при этом заболевании являются обменные нарушения миокарда, а также относительная недостаточность коронарного кровообращения в увеличенном правом желудочке. Болевые ощущения в области сердца можно объяснить также наличием легочно-коронарного рефлекса вследствие легочной гипертензии и растяжения ствола легочной артерии. На фоне распространенного теплого цианоза, являющегося симптомом основного легочного заболевания, появляется «холодный» цианоз, синюшное окрашивание конечностей. Важным признаком легочного сердца является набухание шейных вен. В отличие от дыхательной недостаточности, когда шейные вены набухают в период вдоха, при декомпенсированном легочном сердце шейные вены остаются набухшими как на вдохе, так и на выдохе. Характерна пульсация в верхней части живота, обусловленная увеличением правого желудочка. Основными клиническими признаками правожелудочковой недостаточности являются учащенное сердцебиение, увеличение печени, сопровождающиеся чувством тяжести в правом подреберье, отеки на нижних конечностях. При

аускультации сердца отмечается глухость сердечных тонов. Артериальное давление обычно нормальное или пониженное. В терминальной стадии нарастают отеки, отмечается увеличение печени, снижение количества выделяемой мочи, возникают нарушения со стороны нервной системы (головные боли, головокружение, шум в голове, сонливость, апатия), что связано с нарушением газового состава крови и накоплением недоокисленных продуктов.

Среди причин развития хронического легочного сердца важное место занимает крайняя степень ожирения с альвеолярной гиповентиляцией, т.н. ***синдром Пиквика*** (по имени литературного героя произведения Ч. Диккенса «Посмертные записки Пиквикского клуба», страдавшего ожирением). Это состояние, при котором люди с повышенной массой тела испытывают альвеолярную гиповентиляцию (не способны дышать достаточно глубоко и быстро), что ведёт к низкому уровню кислорода и высокому уровню углекислого газа в крови. Этот синдром считается подтипом обструктивного апноэ сна. Возникает в возрасте 40 – 60 лет, встречается в основном у мужчин. Ожирение приводит высокому стоянию диафрагмы, к постоянной обструкции верхних дыхательных путей и уменьшению лёгких, особенно ночью. Это способствует развитию альвеолярной гиповентиляции в дневное время, что ведёт к хроническому обогащению CO_2. Хроническая гиперкапния является механизмом, который защищает органы дыхания от истощения. В результате дыхательный центр все меньше реагирует на содержание CO_2 в крови. Так сдвигается установка в регуляции дыхания. Организм реагирует на гипоксию увеличением количества эритроцитов. Появляются глубокие нарушения дыхания, сопровождающие сон: храп и апноэ. Через неадекватный сон возникает выраженная дневная усталость. Развивается дыхательная недостаточность. Гиповентиляция легких приводит к гипоксии с вторичным эритроцитозом и к гипертензии малого круга кровообращения с развитием хронического легочного сердца, а также к гиперкапнии с нарушением кислотно-щелочного равновесия. [44]. Клинико-лабораторная картина синдрома Пиквика складывается из следующих проявлений: ожирение 3–4 степени при длительном ограничении легочного дыхания; выраженная сонливость в дневное время; центральный цианоз и акроцианоз; одышка в покое с затрудненным вдохом и выдохом; усиливающаяся при физической нагрузке и засыпании; прерывистое дыхание и периодические остановки дыхания (апноэ), особенно во время сна; храп и расстройства сна; быстрая утомляемость; отеки - вначале на нижних конечностях, позже развивается анасарка, жидкость может скапливаться в естественных полостях тела; эритроцитоз; легочная и артериальная гипертензия; гиперкапния и гипоксия.

Идиопатическая (первичная) легочная гипертензия (ИЛГ) (синонимы: синдром Аэрза–Арилаго, болезнь Аэрза, болезнь Эскудеро) редкое заболевание неизвестной этиологии, характеризующееся устойчивым повышением давления в легочной артерии (среднее давление более 25 мм рт. ст. в покое и более 30 мм рт. ст. – при физической нагрузке или систоличе-

ское давление выше 40 мм рт. ст. при допплерографии), не обусловленным известными причинами. Клинические исследования семейных случаев заболевания показали аутосомнодоминантный тип наследования с низкой пенетрацией (10–20%), гетерозиготная мутация гена костного морфогенетического белкового рецептора-II установлена в 50% случаев семейной ПЛГ и в 25% спорадических случаев [41]. В современных теориях патогенеза болезни Аэрза главную роль отводят дисфункции или повреждению эндотелия с возникновением дисбаланса между вазоконстрикторными и вазодилатирующими веществами и развитием вазоконстрикции [41]. В патогенезе ИЛГ выделяют 4 основных патофизиологических механизма: 1) вазоконстрикция, 2) редукция легочного сосудистого русла, 3) снижение эластичности легочных сосудов, 4) облитерация легочных сосудов (тромбоз in situ, пролиферация гладкомышечных клеток) [41]. В результате перечисленных изменений в легочной артерии постепенно повышается давление, что влечет за собой гипертрофию правого желудочка с последующим развитием правожелудочковой недостаточности. Кроме того, заболевание может осложниться тромбообразованием – тромбозом легочной артерии. Клинически ПЛГ проявляется нарастающей со временем одышкой, утомляемостью, сердцебиением, редко могут отмечаться боль в области сердца и обмороки. У некоторых больных еще до появления признаков заболевания могут возникать боль в различных суставах (артралгии) и расстройства кровообращения в конечностях (синдром Рейно). При объективном исследовании определяются появление симптома «барабанных палочек», набухание шейных вен, пульсация правого желудочка, расщепление и акцент II тона над легочной артерией, систолический шум над трехстворчатым клапаном, возможен ритм галопа, увеличение печени; отеки на нижних конечностях. С целью диагностики синдрома ИЛГ применяются электрокардиография, перфузионное и вентиляционное сканирование легких, эхокардиография, катетеризиция легочной артерии с измерением гемодинамических показателей в системе малого круга кровообращения, магнитно-резонансное исследование.

Одной из причин «легочных» эритроцитозов может явиться ***артерио-венозная мальформация сосудов легких***. Сосудистая мальформация (malformation - неправильное развитие) – это аномалия развития сосудистого русла, характеризующаяся неправильным соединением артерий, вен или обеих. Возможны мальформации нормальных вен (венозная ангиома) или артерий напрямую переходящих в вены (артерио-венозная мальформация). Артерио-венозные мальформации - это аномальное сплетение кровеносных сосудов, в этом случае артериальная кровь из артерий попадает прямо в вены, минуя капиллярную сеть. Поэтому вены обычно расширяются, так как принимают дополнительный объём крови. Патофизиологическое действие артерио-венозной мальформации обусловлено наличием синдрома обкрадывания ткани органа в бассейне данных сосудов [67, 100]. Следствием артериовенозной мальформации легких является развитие циркуляторной гипоксии и вторичного эритроцитоза.

Учитывая редкость дан- ной патологии, приводим случай из собственной практики. Больной Ш., 1977 года рождения переведен в гематологическое отделение Амурской областной клинической больницы (АОКБ) в июне 2003 г, из неврологического отделения, где находился на лечении по поводу синдрома позвоночной артерии. При обследовании выявлен эритроцитоз - 6,8×10^{12}л. При объективном осмотре обращает внимание умеренно выраженный плеторический синдром: пациент предъявляет жалобы на эпизодическую головную боль, редкие головокружения, «чувство тяжести» в голове, лицо и верхняя половина туловища имеют незначительную красно-цианотичную окраску. Ногтевые фаланги имеют вид «барабанных палочек», ногтевые пластинки по типу «часовых стекол». Периферические лимфатические узлы не увеличены. В легких везикулярное дыхание, хрипов нет. Тоны сердца ясные, ритм правильный, артериальное давление – 140 и 90 мм.рт.ст., частота сердечных сокращений – 88 в минуту. Живот мягкий, безболезненный при пальпации. Печень и селезенка не увеличены. Со стороны органов мочевыделения без патологии.

Клинический анализ крови от июля 2003 г.: гемоглобин – 200 г/л, эритроциты –6,8 × 10^{12}/л, лейкоциты – 6,5 × 10^{9}/л, тромбоциты – 180 × 10^{9}/л, СОЭ – 5 мм/ч, сегментоядерные – 54%, лимфоциты – 38%, моноциты – 8%.

Выполнены все необходимые исследования для исключения истинной полицитемии и выявления причины симптоматического эритроцитоза. Миелограмма: расширение эритроидного ростка. Газовый состав крови: сатурация кислорода 56%. По данным ренгенограммы органов грудной клетки: в левом легком выявляются тени дополнительных образований малой интенсивности полигональной формы. Прилегающие к образованиям участки легочной ткани повышенной прозрачности. Корни легких структурные. Синусы свободные. Диафрагма расположена обычно, подвижна. Сердце обычной конфигурации, камеры не увеличены. Для уточнения диагноза выполнена компьютерная томография (КТ) органов грудной клетки: в левом легком определяются патологические образования неправильной формы с четкими контурами, размерами 20 на 13 мм в поперечнике; к образованиям подходят крупные сосуды; воздушность легочной ткани левого легкого значительно повышена, калибр сосудов уменьшен. Заключение: КТ – картина артериовенозной мальформации левого легкого.

Больному был выставлен диагноз: Множественная сосудистая мальформация левого легкого, симптоматический эритроцитоз. Осмотрен торокальным хирургом: учитывая множественное поражение всего левого легкого оперативное лечение не показано. Выполнено четыре кровопускания по 400 – 500 мл с последующим возмещением солевыми растворами, назначен постоянный прием антиагрегантов. В дальнейшем, проводятся ежегодные госпитализации в отделение гематологии для проведения симптоматической терапии (кровопускания и т.д.).

Эритроцитоз у курильщиков связан с резким повышением уровня карбоксигемоглобина. СО связывая гемоглобин, блокирует не только его

связь с кислородом, но и увели- чивает аффинитет оставшегося гемоглобина к кислороду. У людей бросивших курить показатели красной крови возвращаются к норме.

Карбоксигемоглобинемии. Классическим примером повреждающего действия на кровь с нарушением ее дыхательной функции, обусловленным инактивацией кровяного пигмента – гемоглобина, служит образование карбоксигемоглобина (HbCO) под влиянием оксида углерода (CO). Проникая в кровь, CO абсорбируется эритроцитами, вступает во взаимодействие с железом гемоглобина, образуя стойкое соединение карбоксигемоглобин (HbCO). Известно, что каждый грамм гемоглобина способен связывать CO. Однако «сродство» гемоглобина к CO в 200-290 раз больше, чем к O_2. Образование HbCO приводит к торможению оксигенации гемоглобина, нарушению его транспортной функции и развитию гемической гипоксии. В присутствии HbCO диссоциация оксигемоглобина замедляется, в связи с чем развивается кислородная недостаточность. Кроме того, CO действует на тканевые биохимические системы, содержащие железо – миоглобин, цитохром, цитохромоксидазу, цитохром С, пероксидазу, каталазу. В патогенетических механизмах хронической интоксикации окисью углерода важную роль играет увеличение негемоглобинового железа плазмы, которое обладает более высоким сродством к окиси углерода, чем железо гемоглобина и, связывая CO, является защитным буфером, предупреждающим образование HbCO. Одновременно имеют место нарушения порфиринового обмена, свидетельствующие о возможном непосредственном действии CO на ферментные системы, участвующие в биосинтезе порфиринов.

Карбоксигемоглобинемии встречаются как на производстве (работники автотранспорта, химической, горнодобывающей промышленности), так и в быту («угорание» при топке печей, пожары, аварийная утечка газа, попытки самоубийства). Клиническая картина острой интоксикации CO характеризуется полиморфизмом. Различают три степени интоксикации: легкую, средней тяжести и тяжелую. Легкая интоксикация CO (содержание HbCO в крови составляет 20-30%) проявляется субъективными ощущениями: головной болью в области висков и лба («пульсация в висках»), тяжестью в голове, головокружением, слабостью, сонливостью, шумом в ушах, тошнотой, рвотой.

Интоксикация средней тяжести (содержание HbCO достигает 35- 40%) протекает с более или менее продолжительной потерей сознания, двигательным беспокойством, судорогами, одышкой, сердцебиением. Этим явлениям могут предшествовать сильная головная боль, мышечная слабость, головокружение, тошнота, рвота. Видимые слизистые приобретают малиново-красный оттенок.

При тяжелых формах интоксикации (увеличение уровня карбоксигемоглобина до 50%) наблюдаются длительная потеря сознания, клонические и тонические судороги, коматозное состояние, непроизвольное мочеиспускание или дефекация, одышка с расстройством дыхания, тахикардия, лихорадка. При острой интоксикации и в отдаленном ее периоде возможно

поражение различных органов и систем. Больше всего страдает нервная система, чувствительность которой к токсическому действию CO объясняется исключительной требовательностью ее к регулярному снабжению кислородом. При тяжелой интоксикации после выхода из комы появляется двигательное беспокойство с последующей вялостью, заторможенностью, сонливостью. Могут развиться ретроградная амнезия, психические расстройства, которые протекают с различными фобиями, галлюцинациями, маниакальным состоянием, галлюцинаторным бредом. Описаны синдром паркинсонизма, а также психические нарушения в форме корсаковского симптомокоплекса (невозможность запоминания нового материала, недавних событий при сохранности памяти на прошлые события).

В первые сутки интоксикации возможно развитие отека легких, характерной особенностью которого является скудность перкуторных и аускультативных данных по сравнению с выраженностью рентгеноморфологических изменений («немые» формы). К более поздним осложнениям относятся случаи пневмонии, возникающие на 2-3-й день после отравления.

Наряду с функциональными расстройствами в виде тахикардии, экстрасистолии, изменением предсердно-желудочковой проводимости наблюдаются приступы мерцательной аритмии, признаки поражения сердечной мышцы и нарушение коронарного кровообращения вплоть до очагового инфаркта миокарда. Эти изменения носят транзиторный характер и исчезают через 2-3 недели.

Изменения крови характеризуются увеличением количества эритроцитов и содержания гемоглобина, что приводит к увеличению вязкости крови и замедлению СОЭ. Изменения белой крови проявляются кратковременным нейтрофильным лейкоцитозом с палочкоядерным сдвигом, появляющимся в первые сутки интоксикации с последующей нормализацией. Центральное место занимают нарушения в газовом составе крови: характерно снижение содержания кислорода в артериальной крови, уменьшение содержания углекислоты, уменьшение артериовенозного различия кислорода и коэффициента утилизации кислорода тканями. Степень выраженности гипоксемии находится в прямой зависимости от количества образовавшегося карбоксигемоглобина и тяжести интоксикации.

Хроническая интоксикация окисью углерода может быть обусловлена сочетанием повторных острых легких отравлений с длительным действием малых концентраций CO, что чаще всего встречается среди рабочих газовой промышленности, у металлургов, работников автотранспорта, летчиков.

Уровень содержания HbCO, при котором возникают симптомы хронической интоксикации, колеблется в пределах 1,5 и 9% (в среднем 5-6%). Для ранней стадии хронического воздействия CO наиболее характер- ны функциональные расстройства центральной нервной системы, проявляющиеся вегетативной дисфункцией и ангиодистоническим синдромом с наклонностью к ангиоспазмам. При этом доминируют церебральные сосу-

дистые расстройства, сочетаю- щиеся с кардиальными нарушениями, а нередко и с артериальной гипертензией. На фоне воздействия повышенных концентраций СО развивается выраженное астеническое состояние, возможны диэнцефальные кризы, органическое диффузное поражение мозга – токсическая энцефалопатия. Длительное воздействие СО в концентрациях, несколько превышающих ПДК, может привести к умеренно выраженному поражению сердечной мышцы в виде ее дистрофии, нередко с признаками
недостаточности коронарного кровообращения.

Изменения крови проявляются эритроцитозом или наклонностью к нему, увеличением содержания гемоглобина. Наиболее характерным и постоянным признаком хронического воздействия СО даже малой интенсивности является увеличение негемоглобинового железа плазмы, что являет- ся важным компенсаторным фактором, поддерживающим гомеостаз организма на начальном этапе интоксикации. При этом наблюдаются определенные сдвиги в порфириновом обмене: повышено содержание копропорфирина эритроцитов, увеличена экскреция с мочой левулиновой кислоты и копропорфирина.

При острых интоксикациях СО первую помощь оказывают вне помещения, где находился пострадавший. В легких случаях рекомендуется горячее питье (чай, кофе), под кожу вводят 1-2 мл раствора кофеина, назначают грелку к ногам, вдыхание увлажненного кислорода через носовые катетеры. Положительный эффект оказывает применение аскорбиновой кислоты, витаминов B_1, B_2, B_6, цитохрома С (инъекции 10-50 мг). При нарушении ритма дыхания внутривенно вводят 0,3 - 0,5 мл 1% раствора лобелина. При остановке дыхания – перевод больного на ИВЛ в сочетании с подачей кислорода в первые 2-4 ч непрерывно, в дальнейшем по 30-40 мин с 10-15-минутными перерывами. При гипокапнии показано кратковременное вдыхание карбогена. Кроме того, применяют внутривенное введение смеси следующего состава: 500 мл 5% раствора глюкозы, 20- 30 мл 5% раствора аскорбиновой кислоты, 50 мл 2% раствора новокаина. При возбуждении показано внутримышечное введение 2 мл 2,5% раствора аминазина, 1 мл 1% раствора димедрола, 2 мл 2,5% раствора пипольфена, 1 мл 2% раствора промедола. При судорогах назначают 3 мл 10% раствора барбамила внутривенно. Сердечно-сосудистые средства назначают в зависимости от состояния системы кровообращения (гипотензивные средства, либо кофеин, кордиамин, либо коргликон, строфантин).

При тяжелой интоксикации с целью удаления СО путем его ускоренной диссоциации и борьбы с гипоксией мозга показана гипербарическая оксигенация (под давлением 2-3 атм).

При длительной коме с целью профилактики и лечения отека мозга применяют гипотермию головы (охлаждение льдом), форсированный осмотический диурез без водной нагрузки, гидрокортизон, повторные люмбальные пункции с удалением 10-15 мл спинномозговой жидкости. В ранние сроки следует назначать антибиотики широкого спектра действия для

предупреждения инфекционных осложнений. Показано применение препаратов железа.

При хронической интоксикации рекомендуется длительное комбинированное применение витаминов А, B_1, B_2, B_6, B_{12}, С, РР, фолиевой кисло- ты в сочетании с оксигенотерапией или карбогеном. Показано введение глюкозы, пантотената кальция, глютаминовой кислоты, АТФ, по показаниям – сердечные и сосудорасширяющие средства.

Эритроцитозы у людей, живущих в высокогорье. Пребывание в местности, расположенной на большой высоте, приводит к неполному насыщению артериальной крови кислородом, что стимулирует продукцию дополнительного количества эритроцитов. Так у коренных жителей Анд на высоте 4500 м гематокрит составляет 63%. Насыщение кислородом крови в большей степени, чем напряжение кислорода в крови, определяет эритропоэтическую реакцию на хроническую гипоксию. Это расстройство может начинаться исподволь, после нескольких лет проживания на большой высоте, приводя к развитию состояния, известного под названием хроническая горная болезнь, или seroche болезнь Монже (Monge), причина развития которой заключается в развитии альвеолярной гиповентиляции, усугубляющей отрицательное влияние вдыхания воздуха с низким содержанием кислорода.

Заболевания сердечно-сосудистой системы также могут сопровождаться эритроцитозом. Это, в первую очередь, все врожденные пороки сердца “синего” типа (триада, тетрада, пентада Фалло, болезнь Эбштейна и т. д.), когда происходит смешивание артериальной и венозной крови и другие виды сердечно-сосудистых аномалий (синдромы Тоссиг-Бинга, Тоссиг, Тоссиг-Снеллена-Альберса, Эйзенменгера и т. д.). Эритроцитозы при этих заболеваниях получили название ***“дисциркуляторные”.***

Самым распространенным пороком является ***тетрада Фалло*** (75 % синих пороков и 8 % всех пороков сердца) [1], состоящая из стеноза легочной артерии, высокого дефекта межжелудочковой перегородки, транспозиции аорты вправо, гипертрофии правого желудочка (рис. 53). Возможно сочетание тетрады Фалло с дефектом межпредсердной перегородки (***пентада Фалло***) или отсутствие в составе порока декстропозиции аорты (***триада Фалло***). В подавляющем большинстве случаев порок формируется за счет врожденного клапанного стеноза легочной артерии. Значительно реже он обусловлен препятствием в инфундибулярном отделе правого желудочка. Для преодоления препятствия, обусловленного стенозом, правый желудочек проделывает повышенную работу. В случаях умеренного стеноза компенсация его осуществляется повышением систолического давления в правом желудочке, которое обеспечивает нормальный уровень легочного кровотока. В этих случаях еще не наступает повышения давления в правом предсердии и через дефект межпредсердной перегородки может происходить небольшой сброс артериальной крови из левого в правое предсердие. В такой стадии порок протекает без цианоза, а минутный объем малого круга бывает даже несколько увеличенным по сравнению с нор-

мой. При более выраженном стенозе возрастает перегрузка правого желудочка, приводящая не только к значительному повышению систолического, но и диастолического давления в нем. Это, в свою очередь, вызывает возрастание давления в правом предсердии и сброс венозной крови из правого в левое предсердие. Систолическое давление в легочной артерии по сравнению с нормой значительно снижено. Вследствие нарастающей концентрической гипертрофии наступает уменьшение объема полости правого желудочка. При возникновении значительного венозного сброса появляются признаки гипоксемии, уменьшается минутный объем малого круга и на соответствующую величину возрастает минутный объем большого круга кровообращения, что клинически проявляется одышкой, приступами удушья, синкопальными состояниями, цианозом, развитием абсолютного эритроцитоза и утолщением пальцев в виде барабанных палочек. Решающим в диагностике и дифференциальной диагностике порока является зондирование полостей сердца, в результате которого можно получить достоверные признаки как стеноза легочной артерии (высокое систолическое давление в правом желудочке и градиент давления между ним и легочной артерией), так и дефекта межпредсердной перегородки (проведение зонда через дефект из правого в левое предсердие и определение по газовому составу крови направления и величины сброса крови). Ангиокардиография выявляет не менее достоверные признаки порока.

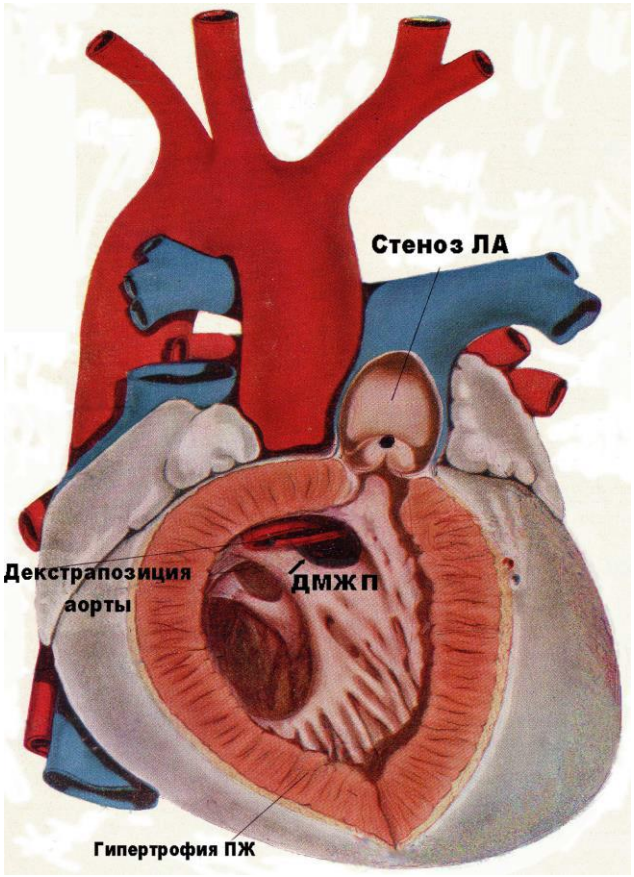

Рис. 53. Тетрада Фалло

Комплекс Эйзенменгера – врожденный порок сердца, при котором имеется сочетание трех признаков: декстропозиции аорты (аорта как бы сидит верхом на правом и левом желудочках, т. е. сообщается с обоими желудочками), дефекта межжелудочковой перегородки и гипертрофии правого желудочка (рис. 54). Таким образом, это та же тетрада Фалло, но без стеноза легочной артерии и инфундибулярной части правого желудочка. Обнаруживается гораздо реже, чем тетрада Фалло, составляя 5 % всех случаев врожденных пороков сердца, сопровождающихся цианозом [1]. Порок совместим с утробной жизнью. После рождения овальное отверстие и артериальный проток закрываются нормально. Венозная кровь течет из правого предсердия в правый желудочек. Отсюда большая часть крови выбрасывается в легочную артерию и легкие, откуда по легочным венам возвращается в левое предсердие. Так как аорта «сидит верхом» на дефекте межжелудочковой перегородки, то часть крови из правого желудочка выбрасывается в аорту. При этом пороке значительно повышается давление в легочной артерии. Оно может достигать величин давления в аорте или даже превышает его. Повышение давления в малом круге кровообращения объясняется увеличением сопротивления в легочных артериолах (минутный объем крови в легочном круге не повышается, он в норме или, чаще, снижен). Оно может быть равно величине сопротивления в большом круге кровообращения. Это целесообразная компенсаторная реакция, предохраняющая малый круг кровообращения от гиперволемии, а больного – от отека легких. Нарушение кровообращения при комплексе Эйзенменгера ведет к гипертрофии правого желудочка. Рано или поздно появляется цианоз. Это связано с венозно-артериальным шунтированием. Объем сбрасываемой в аорту венозной крови зависит от нескольких факторов: размера дефекта межжелудочковой перегородки, степени декстропозиции аорты, соотношения систолического давления в правом желудочке и аорте. Объем венозно-артериального шунта с нарастанием легочной гипертензии увеличивается. С патофизиологической точки зрения можно говорить о двух периодах развития комплекса Эйзенменгера: стадии без цианоза и стадии с цианозом. В первой стадии кислородное насыщение периферической артериальной крови нормальное или почти нормальное, так как шунтирование идет слева направо, т. е. по артериально-венозному типу (благодаря более низкому сосудистому сопротивлению в малом круге кровообращения по сравнению с большим). Во второй, дианетической, стадии кислородное насыщение периферической артериальной крови снижено, так как шунтирование идет справа налево, т. е. по венозно-артериальному шунту (в связи с более высоким сосудистым сопротивлением в малом круге кровообращения по сравнению с большим).

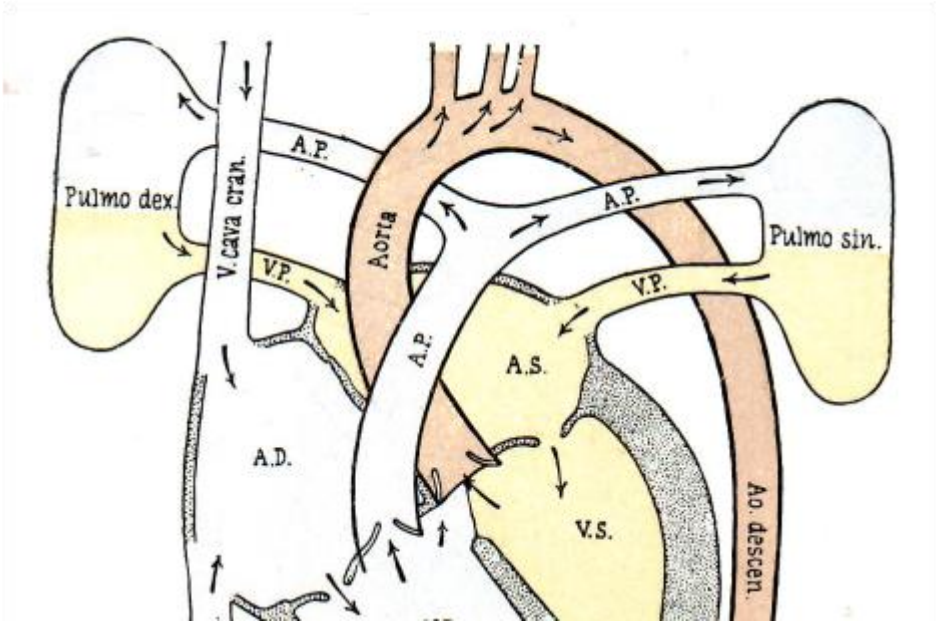

Рис. 54. Комплекс Эйзенменгера

Врожденная недостаточность трехстворчатого клапана, известная под названием ***аномалии Эбштейна***, принадлежит к числу редких пороков сердца (рис. 55). Вместе с тем, тяжесть проявления порока без хирургического вмешательства наряду с возможностью распознания и радикального лечения дают основание для внесения его в число наиболее распространенных аномалий [1]. Гемодинамические нарушения при пороке заключаются в недоразвитии створок трикуспидального клапана и смещении его вниз от фиброзного кольца, особенно по наружному краю желудочка. Фиброзное кольцо остается на обычном месте, овальное окно обычно открытое или имеется дефект перегородки предсердий. Часть правого желудочка, оставшаяся над заслонкой, вместе с правым предсердием образует одну камеру, которая растягивается застоем крови в ней и расширяется до весьма больших размеров. Смещение трехстворчатой заслонки может действовать как сужение или как недостаточность, и в том и в другом случае давление в общей камере правого предсердия и части правого желудочка повышается, венозная кровь выбрасывается через овальное окно или через дефект перегородки предсердий в левое предсердие, кровоток через легкие резко уменьшен. Этим объясняются все симптомы аномалии (приступы пароксизмальной тахикардии, артериальная гипоксемия, одышка, цианоз). Границы сердца расширены, особенно за счет правого предсердия, что выявляется перкуссией, рентгенологически и ангиокардиографией.

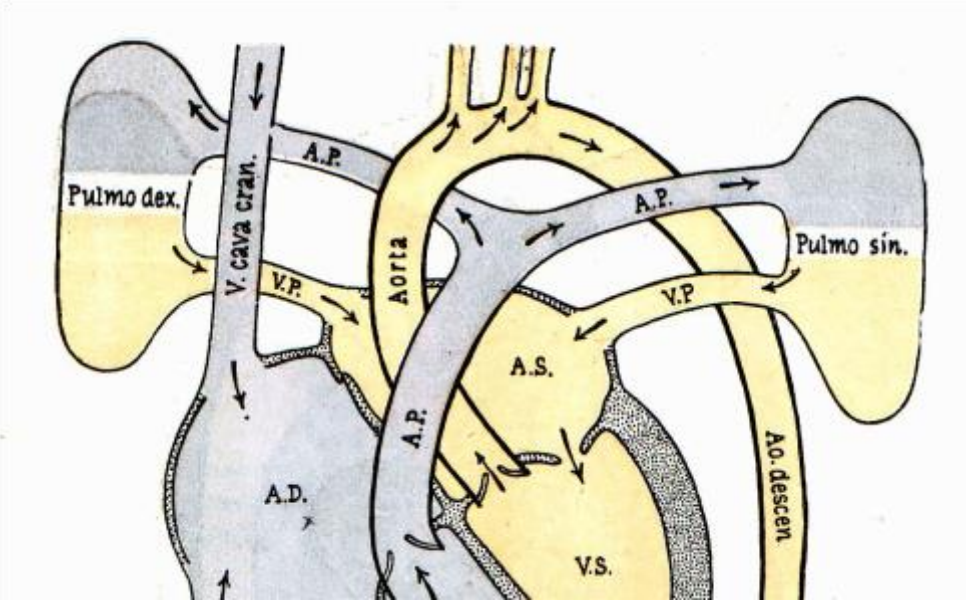

Рис. 55 Аномалия Эбштейна

Тоссиг синдром **–** вид врожденных сердечно-сосудистых аномалий: дефект межпредсердной перегородки, транспозиция аорты; дефект межжелудочковой перегородки, место отхождения легочной артерии перегибается над дефектом. ЭКГ в норме или с признаками неполной блокады ножки пучка Гиса без выраженной декстрограммы. На ФГК – высокочастотный систолический шум с максимумом парастернально во втором – третьем межреберье слева от грудины. Катетеризация сердца выявляет незначительное увеличение систолического давления в правом желудочке и легочной артерии.

Тоссиг-Бинга синдром. Форма врожденных сердечно-сосудистых аномалий: транспозиция аорты, синистропозиция легочной артерии, высокорасположенный дефект межжелудочковой перегородки, гипертрофия правого желудочка. Цианоз отмечается с момента рождения; пальцы быстро приобретают вид «барабанных палочек»; характерен абсолютный эритроцитоз. Громкий систолический шум по левому краю грудины, хорошо выслушиваемый в подмышечной области и на спине. На ЭКГ: выраженные признаки перегрузки правого желудочка. Рентгенологически диагностируются изогнутая дуга легочной артерии, усиленный легочный рисунок.

Тоссиг-Снеллена-Альберса синдром. Форма врожденных сердечно-сосудистых аномалий: неправильное впадение всех легочных вен в левую безымянную вену и межпредсердные коммуникации обеих частей сердца; хрупкое телосложение; склонность к рецидивирующим бронхопневмониям; цианоз и одышка при незначительной физической нагрузке. На ЭКГ: легочный зубец Р, нарушение внутрижелудочковой проводимости (часто блокада правой ножки пучка Гиса с выраженными признаками перегрузки правого сердца). Рентгенологически конфигурация сердца напоминает восьмерку в связи с расширением верхней части средостения и увеличением сердца; усиленный легочный рисунок. Сердечная недостаточность с отеком легких часто является причиной преждевременной смерти

Во всех случаях при исключении гипоксических эритроцитозов показано выявление заболеваний почек. ***Почечные эритроцитозы*** наблюдаются при опухолях почек, поликистозе, гидронефрозе, врожденных и приобретенных аномалиях почечных артерий, стенозе и аневризме почечных артерий, сдавлении почечных артерий извне, гипоплазии почек, паранефрите, синдром Форселя, гиперплазии юкстагломерулярного аппарата

почек. В результате локальной ишемии почек происходит значительная стимуляция продукции эритропоэтина, 90% которого в организме вырабатывается фибробластоподобными перитубулярными клетками почечного интерстиция. [40, 71, 126]. Появление эритроцитоза после трансплантации почки может быть одним из первых лабораторных признаков ее отторжения.

В настоящее время среди всех ***опухолей почек*** порядка 90 – 95% приходится на ***почечно-клеточный рак***, который также нередко называют аденокарциномой почки, гипернефромой, опухолью со светлыми клетками. Остальные опухоли – ***саркомы и опухоль Вильмса*** встречаются значительно реже. Существует три симптома опухоли почки, по поводу которых обычно пациенты обращаются к врачу – гематурия, образование в животе и боль. При микрогематурии элементы крови в моче можно разглядеть только под микроскопом, моча при этом остается обыкновенного цвета. При макрогематурии моча приобретает красный цвет за счет крови и заметить это можно без микроскопа. Для опухоли почки характерно, что чаще всего гематурия не сопровождается болями. После первого появления гематурия может быстро исчезать. При этом повторяться она может совершенно через различные сроки – через несколько дней, месяцев, а иногда и через год или два. Возникает кровотечение вследствие роста опухоли почки, которая разрушает ткань почки, богатой кровеносными сосудами. Кровь может сворачиваться в сгустки, которые в свою очередь могут вызывать почечную колику, схожую с той, что возникает при мочекаменной болезни. Опухоль почки постепенно увеличивается в размерах, что приводит к развитию второго симптома – появление «новообразования» в животе. Почка вместе с опухолью могут пальпироваться через переднюю брюшную стенку. Нередко худощавые пациенты замечают собственную «опухоль» на ранних стадиях. Чаще же всего факт обнаружения опухоли при осмотре живота не говорит о ее ранней стадии. При отсутствии лечения опухоль выходит за пределы капсулы почки и прорастает в соседние структуры – жировую клетчатку, кровеносные сосуды. В результате сдавления нервных окончаний может появляться боль. Лишь в 10-15% случаев боль появляется при ранних формах опухоли. В большинстве случаев боль говорит о распространенной опухоли. Опухоль почки прорастает близлежащие сосуды, вследствие чего может нарушаться ток венозной крови по магистральному венозному сосуду брюшной полости – нижней полой

вене. У мужчин такое нарушение может приводить к возникновению варикоцеле – расширению вен семенного канатика. Боль может быть следствием метастазирования опухоли – появления новых очагов роста в других органах. Опухоль почки метастазирует практически во все органы и ткани. Наиболее часто метастазы обнаруживают в легких, печени, костях. Иногда опухоль почки может проявляться необычными симптомами. Так опухоль может продуцировать эритропоэтин, гормоны или биологически активные вещества. Вследствие этого может развиваться значительное увеличение количества эритроцитов и гемоглобина в крови, значительное повышение уровня кальция в крови, повышение артериального давления, нарушение функции печени и др.

В настоящее время основными методами инструментальной диагностики опухоли почки является ультразвуковое исследование органов брюшной полости, урография (рентгенологическое исследование почек), радионуклидное сканирование, а также компьютерная томография и магнитно-резонансная томография. Последние два метода позволяют достаточно точно установить распространенность опухоли почки. Обязательным в обследовании пациента с подозрением на опухоль почки является рентгенография легких, а также рентгенография костей таза и грудной клетки. При подозрении на метастатическое поражение костей необходимо проведение радионуклидного сканирования костей, которое позволяет уточнить присутствие метастазов в костях.

Основным методом лечения опухоли почки является хирургический. Во время операции производится удаление почки, а также жировой клетчатки, которая ее окружает и мочеточника (радикальная нефрэктомия). В настоящее время разработаны и органосохраняющие операции при опухо- ли почки, они проводятся на ранних стадиях опухоли в случаях, когда невозможно пациенту удалить почку. Такие операции предполагают удаление только части почки. Отдаленные результаты этих операций мало отличаются от операций по удалению почки. Однако после проведения органосохраняющих операций существует более высокий риск развития местного рецидива. В настоящее время большинство ученых признают целесообразным проведение операции при одиночных отдаленных метастазах опухоли почки. Такие операции улучшают качество жизни больного и продлевают его жизнь.

Поликистоз почек – врожденное заболевание, при котором в обеих почках появляются и постепенно увеличиваются кисты, что приводит к атрофии функционирующей паренхимы. Это заболевание относится к наследственным аномалиям развития и часто встречается у членов одной семьи. Болезнь в течение жизни прогрессирует, чаще всего проявляется и диагностируется в возрасте 20 – 40 лет, но иногда обнаруживается у детей и в пожилом возрасте. Причина возникновения аномалии неизвестна. Патогенез обусловлен пороком эмбрионального развития канальцев, часть которых трансформируется в кисты. Почки у большинства больных увеличены, содержат множество кист различных размеров, между которыми расположены участки сохранившейся паренхимы, местами замещенной соединительной тканью. Чашечки и лоханки сдавлены и деформированы. Кисты могут нагнаиваться. Обычно заболевание в течение многих лет протекает бессимптомно. Поликистоз может быть обнаружен случайно при обследовании, на операции или даже на вскрытии. Это объясняется малой характерностью симптомов на ранних стадиях заболевания. Когда масса функционирующей паренхимы значительно уменьшается, нарушается концентрационная способность почек, больные отмечают полиурию и жажду, а затем ухудшение аппетита, снижение трудоспособности, появляются тупые боли и чувство тяжести в поясничной области, головная боль. Эти наиболее частые субъективные признаки поликистоза почек дополняются объективными данными. Полиурия иногда достигает 3 – 4 л/сут. Моча бесцветная, низкой относительной плотности. Наблюдаются никтурия и изостенурия. Протеинурия и суточная потеря белка минимальные; мало выражена и цилиндрурия. В осадке мочи постоянно обнаруживают эритроциты, наблюдается и макрогематурия. Иногда макрогематурия носит характер профузного, опасного для жизни почечного кровотечения. Лейкоцитурия часто свидетельствует о сопутствующей инфекции, иногда приводящей к атаке пиелонефрита и нагноению кист. В этих случаях повышается температура (иногда с ознобом), усиливаются боли в области почки, нарастает интоксикация. При пальпации прощупывается увеличенная, бугристая, плотная и болезненная почка. Полиурия способствует выведению продуктов обмена, и долгое время азотемии может не быть, но с течением времени азотовыделительная функция почек нарушается и возникает азотемия. В этот период состояние больного ухудшается, появляются неприятный вкус во рту, тошнота. Обычно азотемия при поликистозе

почек прогрессирует медленно, но почечное кровотечение, нагноение кист, а также травма, хирургическое вмешательство, беременность и роды часто ускоряют развитие азотемии. Прогрессированию заболевания способствует также часто сопутствующая ему артериальная гипертензия, которая в большинстве случаев бывает умеренной, но иногда протекает злокачественно. Артериальная гипертензия сопровождается расстройствами кардиогемодинамики и гипертрофией левого желудочка. На ранних стадиях в крови регистрируется эритроцитоз. В поздних стадиях заболевания наблюдаются анемия и другие признаки хронической почечной недостаточности. Диагноз поликистоза почек основывается на данных анамнеза, нередко указывающих на такое же заболевание у родственников, на данных пальпации (иногда сам больной говорит о том, что прощупывает у себя в подреберье плотное, бугристое образование) и исследования функции почек. При поликистозе рано нарушается концентрационная функция почек и обнаруживается гипоизостенурия. Клубочковая фильтрация снижается значительно медленнее. Хотя радионуклидное сканирование почек нередко дает картину, свойственную поликистозу, рентгенологические методы остаются самыми точными в распознавании заболевания. На обзорной рентгенограмме видны тени увеличенных почек, на внутривенных урограммах и ретроградных пиелограммах – характерные деформации вытянутых чашечек и лоханок. С помощью почечной ангиографии определяются кисты в увеличенных почках. Лечение симптоматическое. Больные должны избегать чрезмерных нагрузок, длительной ходьбы и тряской езды, остерегаться инфекций, простудных заболеваний, следить за состоянием носоглотки и зубов. При появлении макрогематурии больной должен соблюдать строгий постельный режим, что в большинстве случаев обеспечивает остановку кровотечения без назначения гемостатических лекарств. Во время атаки присоединяющегося пиелонефрита назначают антибиотики и уроантисептики с учетом сниженной функции почек. Снижение функции почек заставляет соблюдать диету с ограничением белка и поваренной соли, однако питание должно быть достаточно калорийным и богатым витаминами. Строгое ограничение белка необходимо только при уровне креатинина плазмы более 0,02 г/л. При выраженной артериальной гипертензии применяют гипотензивные средства, а при сниженном диурезе – мочегонные препараты. Хирургические вмешательства: вскрытие кист – целесооб-

разно только при их нагноении. В терминальной стадии почечной недостаточности применяются гемодиализ и трансплантация почки.

Гидронефроз (от гидро… и греч. nephros – почка), заболевание, характеризующееся прогрессирующим расширением полостей почек с последующим малокровием и атрофией почечной ткани. Гидронефроз развивается вследствие нарушения оттока мочи из почечной лоханки (чаще – правой). Заболевание встречается в большинстве случаев у женщин в возрасте 20 – 40 лет и у детей. Врождённый гидронефроз развивается при пороках развития мочевой системы, механический – при закупорке камнем, опухолью, воспалительным рубцом и т.п. лоханки или мочеточника, динамический – при повреждениях нервно-мышечного аппарата лоханки и мочеточника и травматический – при ранениях мочеточника или сдавлении его спайками после тупых травм. Нарушение оттока мочи ведёт к расширению лоханки и чашечек, повышению внутрипочечного давления, в результате чего суживаются кровеносные сосуды и нарушается кровообращение почки. Постепенно развивается атрофия паренхимы почки. При своевременном лечении орган восстанавливается. Обычно гидронефроз развивается бессимптомно, но иногда появляются приступы почечной колики или тупые боли в области почек, гематурия, а при присоединении инфекции – гной (пиурия). Лечение – хирургическое.

Добавочная почечная артерия является наиболее частым видом аномалии почечных сосудов. Она может отходить от аорты, почечной, диафрагмальной, надпочечной, чревной, подвздошных артерий и направляться к верхнему или нижнему сегменту почки. Добавочные артерии к нижнему сегменту почки очень часто нарушают отток мочи из почки. В месте перекреста мочевых путей и сосуда в стенке мочеточника возникают необратимые склеротические изменения, приводящие к развитию гидронефроза, пиелонефрита, образованию камней. Нарушение уродинамики более выражено, если добавочный сосуд расположен кпереди от мочевых путей. Лечение направлено на восстановление оттока мочи из почки и заключается в пересечении добавочного сосуда и из-за возникновения зоны ишемии - резекции почки, а также резекции склеротически измененной зоны мочевых путей и уретероуретеро- или уретеропиелостомии. В случае если добавочный сосуд питает большую часть почки и резекция ее невозможна, производится резекция суженной части мочевых путей и антеваза-льная пластика.

Двойная и множествен- ные почечные артерии – это такой вид аномалий, при которых почка получает кровоснабжение из двух или более равноценных по калибру стволов. Множественные артерии могут выявляться и в нормальной почке, но более часто сочетаются с разными аномалиями почек (диспластическая, удвоенная, дистопированная, подковообразная почка, поликистоз и т.д.).

Солитарная почечная артерия, питающая обе почки, - крайне редкий вид аномалии.

Аномалии расположения (дистопия места отхождения почечной артерии) - сосудистая аномалия, являющаяся основным критерием в определении вида дистопии почки: поясничной - при низком отхождении почечной артерии от аорты, подвздошной - при отхождении от общей подвздошной артерии, тазовой - при отхождении от внутренней подвздошной артерии.

Аневризма почечной артерии - это расширение сосуда за счет отсутствия в стенке артерии мышечных волокон и наличия только эластических. Данный вид аномалии обычно односторонний. Аневризма может располагаться как экстраренально, так и интраренально. Клинически может проявляться артериальной гипертензией и тромбоэмболией почечных артерий с развитием инфаркта почки.

Фибромускулярный стеноз представляет собой несколько поочередных сужений в виде нитки бус в средней или дистальной трети почечной артерии. Возникает в результате избыточного развития фиброзной и мышечной тканей в стенке почечной артерии. Может быть двусторонним. Проявляется в виде артериальной гипертензии бескризового течения, трудно поддающейся коррекции. Лечение оперативное. Вид операции зависит от распространенности и локализации порока.

Врожденные артериовенозные фистулы чаще локализуются в дугообразных и дольковых артериях и могут быть множественными. Проявляются симптомами венозной гипертензии (гематурия, протеинурия, варикоцеле).

Врожденное изменение почечных вен можно разделить на аномалии количества, формы и расположения, структуры. Аномалии правой почечной вены в основном сводятся к удвоению, утроению. Левая почечная вена кроме увеличения количества может иметь аномалию формы и положения.

Добавочная почечная вена и множественные вены почек встречаются в 18-22% наблюдений. Обычно добавочные почечные вены не сочетаются с добавочными артериями. Добавочные вены, так же как и артерии, могут перекрещиваться с мочеточником, нарушая уродинамику и приводя к развитию гидронефротической трансформации. Из-за особенностей эмбриогенеза аномалии развития левой почечной вены встречаются чаще. Правая почечная вена в процессе эмбриогенеза практически не претерпевает изменений. Левая почечная вена может проходить спереди, позади (ретроаортальное расположение) и вокруг аорты (кольцевидная), впадать не в нижнюю полую вену (экстракавальное впадение и врожденное отсутствие прикавального отдела), что выявляется в 9,6 % наблюдениях. К аномалиям структуры относится стеноз почечной вены. Он может быть постоянным или ортостатическим. Клиническая значимость этих пороков состоит в том, что при них возможно развитие венной гипертензии и, как следствие, гематурии, варикоцеле. Для выявления сосудистых почечных аномалий применяют обзорную аортографию, селективную почечную артериографию, кавографию и селективную почечную венографию. У больных с гипертензией возможен селективный забор крови из почечных сосудов на исследование количества ренина. В настоящее время диагностировать данные аномалии, а также нарушения кровообращения можно с помощью малоинвазивных методик, таких как ультразвуковая почечная допплерография, МСКТ и МРТ.

Гипоплазия почки относят к аномалиям величины почек, когда почка уменьшается в размерах. Гипоплазия почки характеризуется нормальным гистологическим строением и отсутствием нарушения почечной функции. Гипоплазия чаще бывает односторонней, но может отмечаться и с обеих сторон. Диагностика - экскреторная урография, радиоизотопное и ультразвуковое сканирование почек. Почечная артериография позволяет дифференцировать гипоплазию от уменьшенной в размерах почки, обусловленной патологическим процессом (нефросклерозом). При гипоплазии просвет сосудов как в почечной ножке, так и внутри почки равномерно уменьшен, а при вторичной атрофии имеется резкое уменьшение просвета внутрипочечных сосудов, неправильное их распределение в почке, значительное уменьшение их количества, особенно в коре почки, при нормальном калибре сосудов почечной ножки. При односторонней гипоплазии почки больной нуждается в лечении только при наличии патологического

процесса в ней. Обычно это пие- лонефрит, который нередко осложняется сморщиванием почки и артериальной гипертензией. В этом случае выполняют нефрэктомию.

Паранефрит (от пара... и нефрит), гнойное воспаление околопочечной клетчатки. Вызывается распространением микробов по клетчатке при заболеваниях почек, толстой кишки или с током крови из отдалённого воспалительного очага. Симптомы: повышение температуры до 38°С и выше, ознобы, боли в поясничной области и соответствующей части живота. Поколачивание по пояснице резко болезненно, наблюдаются ригидность поясничных мышц, а затем выбухание (инфильтрат) в поясничной области. Осложнения: вскрытие гнойника в брюшную полость, полость плевры, кишку. В диагностических целях иногда необходима пункция инфильтрата. Лечение оперативное (вскрытие гнойника), антибиотики.

Синдром Форселя (J. Forssell, финский терапевт). Полицитемия нефрогенная – эритроцитоз, обусловленный гиперпродукцией эритропоэтина при поражении почек, обычно при их опухолях.

Наследственные гемоглобинопатии. Измененных гемоглобинов с повышенным сродством гемоглобина к кислороду насчитывают более 20 вариантов. Наблюдается и дефицит 2,3-дифосфоглицерата в эритроцитах, что ведет к повышению сродства гемоглобина к кислороду и таким образом к гипоксии в тканях. Структурные изменения в гемоглобине могут захватывать: α1 - β2 – передачу (Hbs Ranier, Bethesda, Osler, Creteil), β - β передачу (Hbs Andrew-Minneapolis, Hiroshima), гем (Hb Heathrow Hb Bucuresti), участок связи с 2,3 ДФГ – снижение аффинитета к 2,3 –ДФГ и увеличение сродства к кислороду. [11, 31].

Метгемоглобинемия (М) – повышенное содержание метгемоглобина в крови (более 1% от общего содержания гемоглобина). Метгемоглобин представляет собой одну из форм окисленного гемоглобина; в отличие от оксигемоглобина содержит трехвалентное железо, стойко связывается с кислородом в легких и не отдает его тканям, что способствует развитию тканевой и гемической гипоксии, а также вторичного эритроцитоза.

Выделяют наследственные и приобретенные метгемоглобинемии. К наследственным относят врожденные энзимопенические М., обусловленные резким снижением или полным отсутствием в эритроцитах активности фермента липоамид-дегидрогеназа-зависимой метгемоглобинредуктазы, и наследственные, развивающиеся в результате наличия нестабильных или

аномальных гемоглобинов (М- гемоглобинопатии), в которых в результате генных мутаций произошла замена аминокислотных остатков в α- или β-цепях глобина. Среди приобретенных М. могут быть токсические М. экзогенного происхождения, возникающие при воздействии ряда химических веществ (амидо- и нитропроизводных бензола, анилина, фенилгидразина, окислов азота, нитратов колодезной воды, хинонов, метилнитрофоса, некоторых синтетических красок), в т.ч. лекарственных препаратов (сульфаниламидов, фенацетина, кодеина, витамина К и др.), и токсические метгемоглобинемии эндогенного происхождения, обусловленные всасыванием в кровь из кишечника нитритов, продуцируемых нитрообразующими бактериями, и избытком сероводорода с образованием сульфгемоглобина у больных с хроническими энтероколитами и гнилостной диспепсией.

Врожденные энзимопенические метгемоглобинемии у гомозигот наследуются по аутосомно-рецессивному типу. Сразу после рождения ребенка на коже и слизистых оболочках, особенно в области губ, носа, полости рта, на мочках ушей, ногтевом ложе, выявляется цианоз. Он сохраняется в течение всей жизни, усиливаясь при охлаждении, приеме метгемоглобинобразующих лекарственных препаратов (фенацетина, викасола, некоторых сульфаниламидов и др.), употреблении в пищу продуктов, содержащих нитраты, у женщин может проявляться в период беременности. Заболевание в ряде случаев сочетается с другими врожденными аномалиями, например отставанием в физическом и психическом развитии. Выраженность симптомов обусловлена количеством метгемоглобина в крови. При содержании метгемоглобина менее 20% от общего количества гемоглобина симптомы отсутствуют, при повышении его содержания в пределах 20-50% развиваются слабость, одышка при физической нагрузке, появляются головные боли, головокружения, сердцебиение и др. Течение болезни, как правило, доброкачественное. Кровь у таких больных темно-коричневого цвета в результате повышения содержания метгемоглобина. В некоторых случаях у нелеченых больных может наблюдаться вторичный компенсаторный эритроцитоз (до $6\text{-}7*10^{12}$/л), увеличение содержания гемоглобина (до 170-240г/л), небольшой ретикулоцитоз (менее 3‰), повышение вязкости крови и уменьшение СОЭ. Возможно незначительное повышение билирубина в сыворотке крови за счет непрямой (свободной) фракции. У гетерозигот концентрация метгемоглобина в крови составляет 1-2%, призна-

ки заболевания отсутствуют. Ци- аноз может появиться после приема метгемоглобинобразующих лекарственных препаратов.

М-гемоглобинопатии наследуются по аутосомно-доминантному типу; встречаются только у гетерозигот. У больных с α-цепочечным вариантом М-гемоглобинопатии цианоз отмечается с момента рождения, с β-цепочечным – с 6-месячного возраста. Другие проявления болезни, как правило, отсутствуют.

Клинические проявления приобретенной М. такие же, как и врожденной энзимопенической. При отравлении анилиновыми красителями, производными бензола, некоторыми лекарственными препаратами отмечается острая форма приобретенной М., протекающая с высоким содержанием метгемоглобина в крови (более 60—70%), при этом может развиться кома. Характерным признаком этой формы М. является обнаружение в эритроцитах небольших округлых включений – телец Гейнца — Эрлиха (денатурированный кровяной пигмент). Острые метгемоглобинемии в сочетании с острым гемолизом не сопровождаются эритроцитозом.

Накопление в крови сульфгемоглобина приводит к цианозу другого оттенка: розовато-лилового или сине-лавандового. Однако следует помнить, что хронические экзо- и эндогенные причины накопления патологического гемоглобина часто вызывают сочетанное образование мет- и сульфгемоглобина.

Диагноз устанавливают на основании данных анамнеза (контакт с токсическими агентами или прием лекарственных препаратов), клинической картины, анализа родословной с определением типа наследования и лабораторных тестов (например, определение содержания метгемоглобина цианметгемоглобиновым методом, активности липоамид-дегидрогеназа-зависимой метгемоглобинредуктазы в эритроцитах, терапевтическая проба, заключающаяся в введении больному метиленового синего, в результате чего кожа и видимые слизистые оболочки быстро розовеют).

Лечение больных М., как приобретенной, так и врожденной энзимопенической (гомозигот), при выраженной симптоматике и содержании метгемоглобина в крови более 20% проводят аскорбиновой кислотой (вначале в больших дозах, затем переходят на поддерживающие) и метиленовым синим (в виде препарата «Хромосмона»). Больные М-гемоглобинопатиями в лечении не нуждаются. Прогноз зависит от вида М. и тяжести клинической картины.

Эритроцитозы эндо- кринного происхождения. Гормоны имеют непосредсвенное прямое влияние на гемопоэз и эритропоэз, а также влияют на течение окислительно-восстановительных процессов. Гормональное стимулирование течения метаболических реакций всегда сопровождается повышением утилизации кислорода, а эритроцитоз, который появляется для обеспечения этого процесса, обычно, является целесообразным. Умеренно выраженные эритроцитозы наблюдаются у больных *токсическими формами зобов (токсическая аденома, диффузный токсический зоб, смешанный зоб с тиреотоксикозом), раке щитовидной железы с тиреотоксикозом*. Тиреоидным гормонам свойственно как прямое стимулирующее действие на эритропоэз, так и окислительно-восстановительные процессы, для ускорения течения которых необходимо большее количество кислорода [6, 113].

Эритроцитозы могут быть обусловлены также *гормонально-активными опухолями надпочечников* или их врожденной гиперплазией. Возникновение эритроцитоза при этих заболеваниях объясняется повышенной продукцией гормонов, которые уско- ряют эритропоэз путем как непосредственной стимуляции дифференцирования клеток эритроидного ряда, так и усиления про- цессов синтеза эритропоэтина [6, 113]. Опухоли надпочечников, которые могут сопровождаться эритроцитозами: опухоли (или гиперплазия) коркового слоя – *альдостерома* (первичный аль- достеронизм, синдром Конна), опухоль происходит из клубочко- вой зоны коркового слоя; *кортикостерома* (синдром Иценко- Кушинга), опухоль из пучковой зоны; *андростерома* – опухоль из сетчатой зоны; могут быть смешанные опухоли из коркового слоя *(кортикоадростерома и т.д*). Эритроцитозом могут сопро- вождаться опухоли мозгового слоя надпочечниковых желез – *феохромоцитома* и *феохромобластома*, и опухоли из хромафин- ной ткани вненадпочечникового расположения – параганглиев (*параганглиома, хемодектома)*.

С эритроцитозом может сочетаться течение *опухолей гипофиза*, если они сопровождаются усилением его тропных функций и вторичной патологической стимуляцией желез-мишеней. Ан- дрогены имеют непосредственное стимулирующее влияние на эритропоэз, поэтому заболевания, при которых происходит аб-

солютное или относительное повышение уровня андрогенов могут сопровождаться эритроцитозом [71, 91]. Это *гормонально-активные опухоли гонад у мужчин* (абсолютное повышение уровня андрогенов), а также *опухоли, кисты и туберкулез яични- ков у женщин* (что может сопровождаться относительным повы- шением уровня андрогенов за счет выключения эстрогенпроду- цирующей функции половых желез). Аналогичное происхожде- ние эритроцитоза *в климактерическом периоде у женщин*. В пе- риод климакса, наряду с вышеуказанными явлениями, отмечает- ся повышение тонуса симпато-адреналовой системы, что приво- дит к появлению в крови избытка гуморальных факторов, кото- рые стимулируют эритропоэз, а также вызывают сокращение се- лезенки и обеспечивают выход депонированных в ней эритроци- тов в периферический кровоток [6].

Эритроцитозы могут встречаться при ***заболеваниях желудочно-кишечного тракта*** – при опухолях (*гепатокарцинома, опухоли поджелудочной железы, синдром Золлингера-Эллисона*), *синдроме Бадда-Киари, язвенной болезни пилорического отдела желудка и двенадцатиперстной кишки*. Высказываются предположения, что повышение количества эритроцитов у пациентов с язвенной болезнью может быть обусловлено скрытыми кровотечениями и стимуляцией костного мозга продуктами распада кро- ви, всасывающимися в кишечнике; повышенной ассимиляции витамина B_{12}; повышенным образованием в слизистой оболочке внутреннего антианемического фактора, являющегося мукопро- теином; нарушениями вегетативной нервной системы – возбуж- дением ее парасимпатического отдела [6, 9]. При опухолях под- желудочной железы и печени наблюдается продукция малигни- зированными клетками гуморальных индукторов эритропоеза.

Эритроцитоз может иметь место при ***опухолях матки***. Происхождение его объясняют гиперпродукцией эритропоэтина малигнизированными клетками, а также механическим сдавле- нием опухолью магистральных сосудов, которые обеспечивают кислородом костный мозг подвздошных костей и костей конеч- ностей [9]. Эритроцитозы наблюдаются и при ***опухолях мозга***, особенно при *гемангиобластоме мозжечка* (до 15-18%).

С эритроцитозом мо- жет протекать ***болезнь Гиппель-Линдау.*** Цереброретинальный ангиоматоз – факоматоз, при котором гемангиоматомы можжечка сочетаются с ангиомами спинного мозга, множественными врождёнными кистами поджелудочной железы и почек. У четверти больных развивается карцинома почки, часто первично-множественная. Симптомы заболевания становятся очевидными во 2-м десятилетии жизни – од- ним из первых обнаруживается кровоизлияние в глазное яблоко или в заднюю черепную ямку с признаками внутричерепной ги- пертензии или мозжечковыми расстройствами. У большинства пациентов в цереброспинальной жидкости обнаруживают повы- шение содержания белка, у половины детей с опухолями моз- жечка – увеличениие числа клеток. Часто отмечаются гемангио- мы сетчатки. Вследствие нарушения проницаемости стенок ка- пилляров в них может накапливаться суб- и интраретинальный экссудат, содержащий липиды. В поздних стадиях болезни раз- вивается экссудативная отслойка сетчатки. Заболевание насле- дуется аутосомно-доминантно, обусловлено мутацией гена- супрессора опухолевого роста (VHL), локализованного на ко- ротком плече 3-й хромосомы.

Синдром Желино (синонимы – нарколепсия, гипнолепсия) – повторные приступы засыпания в дневное время, которые мо- гут возникнуть в любой обстановке и продолжаются от несколь- ких секунд до нескольких минут, изредка более 1 часа, сопро- вождаясь быстрыми движениями глаз, вызванные дисфункцией стволовых структур, регулирующих цикличность сна и бодр- ствования. Различают так называемые генуинные формы (наследственные, с преимущественно аутосомно-доминантным наследованием и выраженным андротропизмом) и симптомати- ческие (последствия эпидемического энцефалита, проявление других органических заболеваний – церебрально-спинального сифилиса, опухолей дна III желудочка). Характерны приступы катаплексии – потеря мышечного тонуса на фоне сохранного со- знания, провоцирующаяся эмоциональной реакцией или неожи- данным стимулом, с падением, внезапным отвисанием нижней челюсти, неожиданным кивком головой, прогибанием ног в ко-

ленях и т. д.; сноподобные видения в момент засыпания (гипнагогические галлюцинации); кратковременный паралич конечностей или речевой мускулатуры в момент засыпания или пробуждения (сонный паралич, или катаплексия засыпания/пробуждения); нарушения ночного сна с частыми пробужде- ниями и парасомниями. Чаще всего дебютирует в юношеском и молодом возрасте дневной сонливостью, к которой в последую- щем присоединяются другие симптомы. Сопутствующие рас- стройства: ожирение, легкая форма сахарного диабета, гипер- гидроз, симптоматический эритроцитоз, склонность к гипогли- кемии, расстройства слюновыделения и др. Спонтанные ремис- сии возможны, но наблюдаются редко. С возрастом приступы катаплексии и сонного паралича могут исчезать. Диагноз под- тверждают с помощью полисомнографии. Лечение симптомати- ческое: для уменьшения дневной сонливости используют психо- стимуляторы, для ослабления катаплексии – антидепрессанты.

Синдром Шарко-Мари-Тута (описан французскими неврологами J. M. Charcot и P. Marie, 1853–1940, и одновремен- но – британским врачом H. H. Tooth, 1856–1925; синоним – пе- ронеальная амиотрофия) – группа наследственных заболеваний, характеризующихся дегенерацией периферических нервных во- локон. В одних случаях заболевание связано с нарушением обра- зования миелиновой оболочки (демиелинизирующий, или гипер- трофический, вариант, или 1-й тип наследственной моторно- сенсорной невропатии), в других первично страдают осевые ци- линдры – аксоны (нейрональный, или аксональный, вариант, или наследственная моторно-сенсорная невропатия 2-го типа). Деми- елинизирующий вариант генетически неоднороден и наследуется по аутосомно-доминантному, реже – аутосомно-рецессивному или сцепленному с Х-хромосомой (рецессивному или доминант- ному) типам. В большинстве случаев установлены генетические дефекты, лежащие в основе подтипов болезни с разным типом передачи, которые, как правило, связаны с нарушением синтеза белков миелина. Заболевание обычно проявляется в детском возрасте изменением походки, затруднениями при беге или подъеме по лестнице, нарастающей слабостью и деформацией

стоп. Постепенно развива- ются симметричное похудание мышц стоп и перонеальной группы мышц голеней, выпадение сухожильных рефлексов, снижение чувствительности в дисталь- ных отделах конечностей. Из-за чрезмерной разницы в объеме голеней и бедер ноги больных сравнивают с ногами аиста. По- степенно слабость и атрофии вовлекают проксимальные мышцы ног, а затем и мышцы кистей. У значительной части больных выявляются также сколиоз, утолщение нервных стволов, трофи- ческие язвы, тремор. У большинства больных из-за нарушения баланса мышечных групп, прикрепляющихся на стопе, со време- нем развивается полая стопа с молоточкообразной деформацией пальцев. Медленное развитие мышечной слабости приводит к тому, что больные приспосабливаются к своему дефекту. Даже при многолетнем течении обычно сохраняется способность к са- мостоятельному передвижению. Электронейромиография выяв- ляет равномерное снижение скорости проведения возбуждения по периферическим нервам. Аксональный вариант передается по аутосомно-доминантному или аутосомно-рецессивному типу. Клинически он мало отличается от демиелинизирующего вари- анта, но обычно проявляется позднее, реже вовлекает руки, не сопровождается утолщением нервных стволов и существенным снижением скорости проведения по нервам. В анализах крови часто диагностируется эритроцитоз. Диагноз наследственной моторно-сенсорной невропатии может быть подтвержден с по- мощью ДНК-диагностики, включая пренатальную (биопсия вор- синчатого хориона, амниоцентез, кордоцентез). Лечение: лечеб- ная гимнастика, массаж, гигиена стоп, ортопедические меропри- ятия, а также правильная профессиональная ориентация и др.

Спленогенные эритроцитозы. *Туберкулез селезенки, ее опухоли, инфаркт, стеноз сосудов* могут быть причиной эритро- цитоза. Часто его отмечают на протяжении первого месяца после спленэктомии. Происхождение эритроцитоза при «спленоген- ных» причинах обусловлено выключением гемолитической функции селезенки.

Профессиональные вредности могут также вызывать эрит- роцитоз, например, работы, связанные с обработкой марганце-

вых руд, профессиональные заболевания – *силикоз, антракоз, азбестоз, и т. д., вибрационная болезнь*.

Эритроцитозы могут быть обусловлены передозировкой препаратов, которые стимулируют эритропоэз (препараты кобальта, марганца, никеля, меди, витамина B_{12}, коамида, глюкокортикоиды, андрогены и т. д.). Последнее время эритроцитозы стали отмечать у спортсменов, использующих в качестве «до- пинга» препараты рекомбинантных эритропоэтинов.

Лечение симптоматических эритроцитозов сводится к устранению причины, которой они обусловлены. Кровопускания при эритроцитозах не являются патогенетическим методом ле- чения, но, если имеет место выраженный эритроцитоз, угрожа- ющий развитием тромбоэмболических осложнений, то сначала следует применить терапию, направленную на улучшение реоло- гических свойств крови (реополиглюкин, пентоксифиллин, ку- рантил, и т.д.), а потом, на фоне введения физиологического раствора, провести кровопускание.

ГЛАВА 3. ОТНОСИТЕЛЬНЫЕ ГЕМОКОНЦЕНТРАЦИОННЫЕ ЭРИТРОЦИТОЗЫ

Относительные гемоконцентрационные эритроцитозы, характеризуются уменьшением объема плазмы и относительным преобладанием клеточных элементов крови. В подавляющем большинстве случаев они могут быть диагностированы при обезвоживании: при рвоте, диареи, обширных ожогах, асците, приеме диуретиков, значительном потоотделении и т.д. Указание в анамнезе на причину обезвоживания, отсутствие клинических и лабораторных признаков истинной полицитемии (спленомегалия, тромбоцитоз, лейкоцитоз с наличием созревающих форм гранулоцитов в крови) и быстрое «восстановление» показателей красной крови после гидратационной терапии помогают в диагностике гемоконцентрационного эритроцитоза. Важную роль в дифференциальной диагностике абсолютных и относительных эритроцитозов играет продолжительность эритроцитоза по времени. Относительные эритроцитозы в большинстве случаев кратко-

временны. Наблюдение повы- шенного уровня эритроцитов и гемоглобина в анализах крови в течение продолжительного времени свидетельствует в пользу абсолютного эритроцитоза.

Термин *стресс-эритроцитоз* используют в тех случаях, когда эритроцитоз развивается у людей среднего возраста (преимущественно у мужчин), ведущих активный образ жизни, выполняющих тяжелую физическую работу, особенно у тех, кто страдает артериальной гипертензией и избыточной массой тела, часто пребывает в состоянии эмоционального беспокойства. Внешне эти больные выглядят здоровыми, клинико-лабораторные признаки истинной полицитемии у них отсутствуют. Общая масса эритроцитов остается нормальной, но снижен объем плазмы. Психоэмоциональное перенапряжение, глубокие переживания, бессонница, тяжелый труд и необычная для организма физическая нагрузка, гипертонический криз, могут обусловить повышение уровня катехоламинов и других гуморальных факторов, которые вызывают возбуждение альфа-1-адренорецепторов селезенки, ее сокращение и выход депонированных в ней эритроцитов в периферический кровоток. *Стресс-эритроцитозу свойственна обратимая динамика во времени.* [129].

Синдром Гайсбека – сочетание эритроцитоза и артериальной гипертензии. Встречается у физически активных мужчин среднего возраста, нередко с ожирением. Типичные жалобы – головная боль, головокружение; при осмотре обращают на себя внимание характерный багровый цианоз, хорошо заметные артерии и вены на голове, шее и руках, повышенные цифры артериального давления. При обследовании выявляют признаки гипертрофии левого желудочка, повышение гематокрита при неизмененной массе эритроцитов (относительный эритроцитоз обусловлен снижением объема плазмы). Возможные осложнения – носовые кровотечения, тромбозы и эмболии. Некоторые авторы отождестляют понятия стресс-эритроцитоз, синдром Гайсбека и псевдополицитемия [10, 40].

ГЛАВА II.4. ПЕРВИЧ- НЫЙ (НАСЛЕДСТВЕННЫЙ, СЕМЕЙНЫЙ) ЭРИТРОЦИТОЗ

В 60-х годах прошлого столетия был описан «эритроцитоз Средней Волги», диагностированный впервые среди коренного населения Республики Чувашия, впоследствии случаи данного заболевания были диагностированы в Мордовии, Марий Эл, Удмуртии, Татарстане, Башкортостане [11]. Заболевание характеризуется красным цианозом, высокими показателями эритроцитов, гемоглобина, гематокрита; количество лейкоцитов и тромбоцитов – в пределах нормы. Повышение вязкости крови, переполнение сосудов кровью и замедление кровотока в них определяют клиническую симптоматику заболевания. В основе развития сосудистых осложнений при этом заболевании лежат избыток эритроцитарных факторов свертывания крови, переполнение сосудов кровью с их расширением и тромбогеморрагический синдром. Исключение вторичного генеза эритроцитоза, имеющегося у обследуемого больного, позволяет заподозрить наследственный характер заболевания. Высокий уровень эритропоэтина у пациентов с наследственным эритроцитозом обусловлен мутацией гена белка Хиппеля – Линдау (von Hippel-Landau protein – VHL), в результате точечной мутации возникает замена одного из нуклеотидов в различных участках ДНК-цепи, чаще это замена цитидина на тимин или гуанин (VHL 158C>T, 574C>T, 562C>G). VHL участвует в гомеостазе кислородного обеспечения организма, нивелируя вызываемую гипоксией активацию фактора гипоксии HIF-1a. Наследственные эритроцитозы выявляются преимущественно в детском и юношеском возрасте.

*В качестве примера сложной диагностики редкого заболевания приводим случай из практики. Больной М., 51 года, поступил в кардиологическое отделение АОКБ 29 января 2003 года с диагнозом: «Врожденный порок сердца, стеноз устья аорты; симптоматический эритроцитоз, симптоматическая стенокардия, постинфарктный кардиосклероз (инфаркт миокарда в 2000 году), артериальная гипертензия 1 ст.; гидроторакс, недостаточность кровообращения IIБ; сопутствующая патология - варикозная болезнь нижних конечностей, хроническая венозная недостаточность II ст». Из анамнеза, а также представленной медицинской документации (выписок из лечебных учреждений) известно, что с семилетнего возраста наблюдался с диагнозом: «Болезнь Вакеза». В возрасте 13 лет впервые был выявлен систолический шум у основания сердца. В 23 го- да был направлен в институт сердечно-сосудистой хирургии АМН СССР г. Москвы для исключения болезни Аэрза, где был выставлен диагноз: «Умеренно выраженный стеноз устья аорты». Затем был полностью обследован в институте гематологии и переливания крови г. Москвы. В гемограмме: эритроциты – 7,32*10^{12}/л, гемоглобин – 264 г/л, гематокрит – 80%; при трепанобиопсии – расширение синусов разного калибра, увеличение количества элементов красного ряда и некоторое увеличение мегакариоцитов; при исследовании гемоглобина и ферментов патологии выявле-*

но не было; насыщение венозной крови кислородом высокое; эритропоэтины, содержащиеся в сыворотке почти в 5 раз превышали норму; при радиоизотопном сканировании печени выявлено увеличение размеров левой доли и накопление изотопа в селезенке выше фонового. С диагнозом – «Эритроцитоз, обусловленный повышением эритропоэтической активности сыворотки; хронический гепатит; стеноз аорты» – больной был направлен в Центральный научно-исследовательский институт гастроэнтерологии, где было дано следующее заключение: «Причиной зритроцитоза, возможно, является врожденная аномалия эритроцитов». Был выписан с диагнозом: «Ревматизм, неактивная фаза; стеноз устья аорты, недостаточность аортального клапана; недостаточность кровообращения I; хронический реактивный гепатит, вторичный эритремический синдром». С 23-х лет отмечал варикозное расширение вен нижних конечностей, периодически беспокоили кровотечения после экстракций зубов. Вел активный образ жизни. В последние 4 года появились загрудинные боли при физической нагрузке, периодически получал стационарное лечение в АОКБ. Ухудшение состояния отмечал в течение месяца: усилилась одышка, участились боли за грудиной, появились отеки на ногах. При поступлении состояние больного тяжелое, имеются положительные симптомы "кроличьих глаз", Купермана, "пестрых ног". Над легкими укорочение перкуторного звука в нижних отделах, там же выслушивались влажные хрипы, частота дыхания 24 в минуту. Тоны сердца приглушены, ритмичные, систолический шум над всеми точками аускультации, пульс 100 в минуту, артериальное давление 120 и 80 мм рт.ст. Печень выступала из-под края реберной дуги на 4 см. При обследовании в гемограмме: эритроциты – $5,85*10^{12}$/л гемоглобин – 195 г/л, лейкоциты – $7,8*10^{9}$/л, СОЭ – 1 мм/ч, тромбоциты – $270*10^{9}$/л, лейкоцитарная формула не изменена. Биохимический анализ крови: железо сыворотки – 9,8 мкмоль/л; фибриноген – 4440 мг/л; активированное частичное тромбопластиновое время – 43 сек, обнаружены гистиоциты, остальные показатели и газы крови в пределах нормы. При электрокардиографии – гипертрофия левых отделов с систолической перегрузкой, относительной коронарной недостаточностью и рубцовыми изменениями передне-перегородочной области. Эхокардиография – умеренный стеноз аортального клапана с кальцинозом II степени; аорта уплотнена, аортальная регургитация (++); кальциноз митрального клапана со стенозированием и недостаточностью; легочная гипертензия I степени; дилатация левых отделов; небольшое количество выпота в полости перикарда; гипокинезия задней стенки левого желудочка; выраженная гипертрофия миокарда левого желудочка; сократительная способность миокарда левого желудочка снижена. Рентгенологическое исследование – легочные поля без инфильтративных изменений, рисунок усилен за счет явлений венозного застоя, корни расширены за счет сосудистого компонента, двусторонний гидроторакс сердце расширено в поперечнике за счет левого желудочка. Учитывая данные анамнеза и вспомогательных методов исследования, был выставлен диагноз: «Ревматизм, активность

I, возвратный ревмокардит; сложный аортальный порок с преобладанием стеноза, кальциноз аортального клапана II-III степени; сложный митральный порок с преобладанием недостаточности; симптоматическая стенокардия; постинфарктный кардиосклероз (инфаркт миокарда в 2000 году); артериальная гипертензия I степени; двусторонний гидроторакс, гидроперикард, недостаточность кровообращения IIБ-III. Сочетанная патология: эритроцитоз, обусловленный повышением эритропоэтической активности сыворотки». Был проконсультирован кардиохирургом, в оперативном лечении отказано в связи с выраженным кальцинозом клапанов. Больной получал патогенетическую и симптоматическую терапию, был выписан в удовлетворительном состоянии.

Данный случай интересен тем, что с детства у больного преобладал плеторический синдром, который пытались объяснить сначала болезнью Вакеза, затем болезнью Аэрза, врожденным стенозом устья аорты. Но клиническая картина не укладывалась в данные нозологии. При обследовании в центральных клиниках г. Москвы не возникло предположения об эритроцитозе Средней Волги, так как в те годы были единичные сообщения, и больной проживал на Дальнем Востоке. Но при тщательном расспросе пациента было выяснено, что его родители переселенцы с Волги, а наследственность не прослеживается потому, что не поддерживаются отношения с родственниками, проживающими в Поволжье. Несмотря на наличие всех осложнений и присоединившегося ревматизма, у больного есть эффект от проводимой терапии. Вероятно, такое относительно благоприятное течение заболевания обусловлено постоянным профилактическим приемом дезагрегантов и наличием железодефицитного состояния, нивелирующего проявления плеторического синдрома.

ЛИТЕРАТУРА

1. Белоконь Н.А., Подзолков В.П. Врожденные пороки сердца. – М. Медицина. – 1991. – 351 с.
2. Богданов А.Н., Мазуров В.И. Клиническая гематология. – СПб. : Фолиант, 2008. – 484 с.
3. Войцеховский В.В., Хаустов А.Ф., Пивник А.В. Опухоли тонкой кишки как причина хронической железодефицитной анемии // Терапевтический архив. 2011. №10. с. 11 – 18.
4. Воробьёв А.И. Руководство по гематологии. Издание третье в 3-х т. – Т. 1. – М.: Ньюдиамед, 2002. – 280 с.
5. Воробьёв А.И. Руководство по гематологии. Издание третье в 3-х т. – Т. 2. – М.: Ньюдиамед, 2003. – 277 с.
6. Выдыборец С.В. Симптоматические эритроцитозы: обзор литературы // Врачеб. дело. – 1989. – №12. – С.31 – 35.
7. Гриншпун Л.Д., Пивник А.В. Гериатрическая гематология. – Т. 1, 2. – М.: Медиум, 2011 – 2012.
8. Демидова А.В. Анализ причин диагностических ошибок при краснокровии. Современные подходы к дифференциальной диагностике эритремии и вторичных эритроцитозов // Терапевтический архив – 1984., – №6 . – С.147 – 153.
9. Демидова А.В. Вторичные эритроцитозы // Терапевтический архив – 1985. – 7. – С. 49 – 54.
10. Демидова А.В. Эссенциальная тромбоцитемия // Клиническая онкогематология / под ред. М.А. Волковой. – М.: Медицина. – 2007. – С. 606 – 615.
11. Дранник Г. Н. Клиническая иммунология и аллергология. М.: ООО «Медицинское информационное агентство», – 2003. – 604 с.
12. Кассирский И.А., Алексеев Г.А. Клиническая гематология. – М.: Медицина, 1970. – 800 с.
13. Клясова Г.А. Практические рекомендации по антибактериальной терапии инфекций у пациентов с нейтропенией // Клиническая микробиология и антимикробная терапия. – 2003. – Т. 5, № 1. – 73 с.
14. Клясова Г.А., Сперанская Л.Л., Миронова А.В. Возбудители сепсиса у иммунокомпрометированных больных: структура и проблемы антибиотикорезистентности (результаты многоцентрового исследования) // Гематология и трансфузиология. – 2007. – № 1. – С. 11–18.
15. Клясова Г.А. Протокол антибиотической терапии у больных гемобластозами // Программное лечение лейкозов / под ред. В.Г. Савченко. – М., 2008. – Т. 1. – С. 400 – 424.
16. Константинова Т.Н., Беляев А.Е. Трихинеллёзы. – М., – 1996. – 28 с.
17. Ландышев Ю.С., Леншин А.В. Руководство по пульмонологии. – Благовещенск.: РИО. – 2003. – 182 с.
18. Ландышев Ю.С., Доровских В.А., Чапленко Т.Н. Лекарственная аллергия. СПб.: Нордмедиздат. – 2010. – 190 с.
19. Ландышев Ю.С., Доровских В.А., Целуйко С.С. и др. Бронхиальная астма. – Благовещенск.: Полисфера. – 2010. – 136 с.

20. Ландышев Ю.С., Войцехов- ский В.В. Клиника, диагностика и лечение геморрагических заболеваний и синдромов. – Благовещенск.: Печатный мир. – 2008. – 120 с.
21. Ландышева И.В., Григоренко А.А., Ландышев Ю.С., Дубяга Е.В. Клинико-функциональные, метаболические и морфологические особенности формирования хронического легочного сердца при хроническом обструктивном бронхите. – Благовещенск: ПКИ «Зея», 2008. – 169 с.
22. Мамаев Н.Н., Рябов С.И. Гематология. – СПб. : СпецЛит, – 2008. – 543 с.
23. Мещеряков А.А. Лейкемоидная реакция при солидных опухолях: клиническое наблюдение, обзор литературы // Клиническая онкогематология. – 2009. – № 2. – С. 56 – 58.
24. Михайлова Н.Б., Афанасьев Б.В. Гиперэозинофильный синдром // Клиническая онкогематология / под ред. М.А. Волковой. – М.: Медицина. – 2007. – С. 631 – 644.
25. Михайлова Н.Б., Афанасьев Б.В. Клональные эозинофилии // Клиническая онкогематология. – 2009. – № 2. – С. 1 – 10.
26. Насонова В.А., Бунчук Н.В. Ревматические болезни. – М.: Медицина. – 1997. – 520 с.
27. Насонов Е.Л., Насонова В.А. Ревматология. Национальное руководство. – М.: ГЭОТАР-Медиа. – 2008. – 714 с.
28. Окороков А.Н. Диагностика болезней внутренних органов. – Т.4 – М.: Медицинская литература. –2001. – 502 с.
29. Павлова М.В. Гематологические болезни у детей. Минск, «Вышэйшая школа», 1996. 440 с.
30. Поляков В.Е., Лысенко А.Я. Гельминтозы у детей и подростков. – М.: Медицина. – 2003. – 256 с.
31. Савченко В.Г. Программное лечение заболеваний системы крови. – М. Практика, - 2012. – 1052 с.
32. Самойленко И.В., Михайлова И.Н., Демидов Л.В., Волкова М.А. Эозинофильный лейкоз у больного с диссеминированной меланомой кожи: клиническое наблюдение и обзор литературы // Клиническая онкогематология. – 2009. – № 2. – С. 18 – 26.
33. Степанян И.Э. Легочные эозинофилии // Пульмонология. Национальное руководство / под ред. А.Г. Чучалина. – М.: ГЭОТАР-Медиа, – 2009. – С – 712 – 721.
34. Суханова Г.И. Каминский Ю.В. Парагонимоз. Типичная и ларвальная формы, клиника, патологическая анатомия, диагностика, лечение. – Владивосток, 1998. – 135 с.
35. Смирнова Л.А., Семенихин А.В., Костко Н.А. Тромбоцитозы // Медицинские новости. – 2005. – №9. – С. 36 – 39.
36. Токарев Ю.Н., Холлан С.Р., Корраль-Альмонте Х.Ф. Наследственные анемии и гемоглобинопатии. – М. Медицина. – 1983. – 336 с.
37. Токмалаев А.К., Кожевникова Г.М. Клиническая паразитология. – М.: МИА. – 2010. – 426 с.
38. Федосеев Г.Б. Аллергология. Частная аллергология. – Т. 2. – СПб.: Нордмедиздат. – 2001. – 464 с.

39. Федосеев Г.Б., Игнатов Ю.Д. Синдромная диагностика и базисная фармакотерапия заболеваний внутренних органов. – Т. 2. – СПб.: Нордмедиздат. – 2004. – 728 с.
40. Хаитов Р.М. Иммунопатология и аллергология. Алгоритмы диагностики и лечения. – М.: ГЭОТАР Медицина, – 2003. – 112 с.
41. Чазова И.Е. Идиопатическая (первичная) легочная гипертензия // Кардиология. Национальное руководство / под ред. Ю.Н. Беленкова и Р.Г. Оганова – М. ГЭОТАР-медиа, 2008. – С.940 – 955.
42. Чертов А.Д., Дымин В.А., Черемкин И.М. Клонорхоз и метагонимоз бассейна Верхнего и Среднего Амура (Амурская область). – Благовещенск.: Поли-М. 2006. – 104 с.
43. Чертов А.Д., Круглякова Л.В., Черемкин И.М., Подолько Р.Н. Экология трематод – возбудителей гельминтозов человека и животных на Дальнем Востоке. – Благовещенск.: Поли-М. – 2009. – 114 с.
44. Чертов А.Д., Фигурнов В.А., Подолько Н.Р., Близнец О.И. Гельминтозы Дальнего Востока. – Благовещенск.: Полисфера. – 2012. – 124 с.
45. Чучалин А.Г. Респираторная медицина. 2008. в 2-х томах.
46. Ackerman S.J., Bochner B.S. Mechanisms of eosinophilia in the pathogenesis of hypereosinophilic disorders. Immunol. Allergy. Clin. North. Am. 2007; 27(3): 357-75.
47. Adamson J.W. Erythropoietin: In vitro and in vivo studies of the regulation of erythropoiesis // Schweiz. Med. Wschr. – 1988. – Vol.118, №42. – P.1501-1506.
48. Agarwal M.B. Polycythaemia // Indian. Pract. – 1984. – Vol.33, №1. – P.55 – 61.
49. Akashi K., Hayashi S., Gondo H. et al. Involvement of interferon-gamma and M-CSF in pathogenesis of hemophagocytic lymphohistiocytosis in adults. Brit. J. Haematol. 1994; 87:243.
50. Albert A. Macrophage activation syndromes. Nouv. Rev. F. Hematol. 1992; 34: 435-441.
51. Andus T., Gross V., Casar I. et al. Activation of Monocytes during inflammatory Bowel Disease. Pathobiology 1991; 59: 166-170.
52. Arico M., Janka G., Ficher A. et al. Hemophagocytic lymphohistiocytosis: diagnosis, treatment and prognosic factors. Leukemia 1996;10:197.
53. Bain B.J. Eosinophilic Leukemias and the idiopathic hypereosinophilic syndrome. Br. J. Haematol. 1996; 95: 2 – 9.
54. Bain B., Pierre R., Imbert M. et al. Chronic eosinophilic leukemia and the hypereosiphilic syndrome. In: World Health Organization classification of tumors: Tumors of the Haematopoietic and Lymphoid Tissues / E.S. Jaffe, N.L. Harris, H. Stein, J. W. Vardiman (eds.). – Lyon: International Agency for Research on Cancer (IARC) Press, 2001. – P. 29-31.
55. Balcerzak S.P., Bromberg P.A. Secondary polycythaemia // Semin. Hematol. – 1975. – Vol. 12, №4. – P.353 – 382.
56. Bastuji-Garin S., Fouchard N., Bertocchi M., Roujeau J. C., Revuz J., Wolkenstein P. SCORTEN: a severity-of-illness score for toxic epidermal necrolysis// J. Invest Dermatol. 2000; 115(2): 149–153.
57. Berlin N.J. Diagnosis and classification the polycythaemias // Semin. Hematol. – 1975. – Vol. 12, №4. – P.339 – 351.

58. Bogenrieder T., Griese D.P., Schiffner R. Wellls syndrome associated with idiopathic hypereosinophilic syndrome. Br-J-Dermatol. 1997 Dec; 137(6): 978 – 82.
59. Brito-Babapulle F. The eosinophilias, including the idiopatic hypereosinophilic syndrome. Br. J. Haematol. 2003; 121: 203-23.
60. Burns B.F., Evans W.K. Tumors of the MPS: a review of clinical and pathological features. Amer. J. Hematol. 1982; 13: 171-184.
61. Campbell P.J., Green A.R. Management of polycythemia vera and essential thrombocythemia // Hematology (Amer. Soc. Hematol. Educ. Program.). – 2005. – P. 201 – 208.
62. Chan E.Y.T., Pi D, Chan G.T.C. et al. Peripheral T-cell lymphoma presenting as hemophagocytic syndroms. Hematol. Oncol.1989; 7:275.
63. Chusid M. J., Dale D. C., West B. C., Wolff S. M. The hypereosinophilic syndrome: analysis of fourteen cases with review of the literature. Medicine 1975; 54: 1 – 27.
64. Clin M. J. Histiocytes and histiocytosis. Blood 1994; 84: 2840-2853.
65. Cohen P., Pagnoux C., Mahr A. et al. Treatment of Churg-Strauss syndrome (CSS) without poor prognostic factor at baseline with corticosteroids (CS) alone: Preliminary results of a prospective multicenter trial // Arthritis Rheum. – 2003. – V. 48. – P. 209.
66. Cooray J.H., Ismail M.M. Re-examination of the diagnostic criteria of tropical pulmonary eosinophilia // Respir. Med. — 1999. — V. 93. — P. 655–659.
67. Coulier B. Detection of pulmonary arteriovenous malformations by multislice spiral CT angiography // JBR-BTR. – 2003. – №86. – P. 28
68. Dalakas M.C., Engel W.K. Polyneuropathy with monoclonal gammopathy. Ann. Neurol. 1981; 10:45
69. De-Pita O., Frezzolini A., Cianchini G. et al. T-helper 2 involvement in the pathogenesis of bullous pemphigoid: role of soluble CD30 (sCD30). Arch – Dermatol – Res. 1997 Nov; 289 (12): 667 – 70.
70. Egeler R.M., Shapiro R., Loechelt B. et al. Characteristic immune abnormalities in hemophagocytic lymphohistiocytosis. J. Pediatr. Hematol. Oncol. 1996; 18:304.
71. Erslev A.J. Caro J.Pathophysiology and classification of polycythaemia // Scand. J. Haematol. – 1983. – Vol. 31, №4. – P. 287 – 292.
72. Farquhar J.W., Claireaux A.E. Familial hemophagocytic reticulosis. Arch. Dis. Child. 1952; 27:519.
73. Fauci A.S., Harley J.B., Roberts W.C. et al. The idiopathic hypereosinophilic syndrome. Clinical, pathophysiological, and therapeutic considerations. Ann. Intern. Med. 1982; 97: 78 – 92.
74. Foucar K. and Foucar E. The Mononuclear Phagocyte and Immunoregulatory Effector (M-PIRE) System: Evolving Concepts. Sem. Diagn. Pathol. 1990; 7: 4-18.
75. Giller R.H., Folberg R., Keech R.V. et al. Xanthoma disseminatum. An unusual histiocytosis syndrome. Amer. J. Pediat. Hematol. Oncol. 1988; 10: 252-257.
76. Global Initiative for Asthma (GINA). – 2006.
77. Gonzales C.L. The histiocytosis: clinical presentation and differential diagnosis. Oncology 1990; 4: 47 – 60.
78. Groopmen J.E. and Golde D.W. The histiocytic disorders: a pathophysiologic analysis. Ann. Int. Med. 1981; 94: 95-107.

79. Gotlib J., Cools J. Five years since the discovery of FIP1L1/PDFRA: what we have learned about the fusion and other moleculary defined eosinophilias. Leukemia 2008; 22: 41 – 52.
80. Greenberger P.A. Allergic bronchopulmonary aspergillosis // J. Allergy Clin. Immunol. — 2002. — V. 110. — P. 685–692.
81. Griffiths-Johnson D.A.,Collins P.D., Jose P.J., Williams T.J. Animal models of asthma: role of chemokines. Methods-Enzymol. 1997; 288: 241 – 66.
82. Guillevin L., Cohen P., Gayraud M. et al. Churg-Strauss syndrome: Clinical study and long-term follow-up of 96 patients // Medicine (Baltimore). — 1999. — V. 78. — P. 26–37.
83. Goldberg J., Nezelof C. Lymphohistiocytosis: a multi-factorial syndrome of macrophagic activation. Hematol. Oncol. 1986; 4: 275 – 289.
84. Gotlib J., Cools J., Malone J.M. et al. The FIP1L1-PDGFRA fusion tirisine kinase in hypereosinophilic syndrome and chronic leukemia: implications for diagnosis, classification, and management. Blood 2004; 103: 2879-91.
85. Hardy W.R., Anderson R.E. The hypereosinophilic syndromes. Ann. Intern. Med. 1968; 68: 1220-9.
86. Hallgren J., Tengvall-Linder M., Persson M. Stevens-Johnson syndrome associated with ciprofloxacin: A review of adverse cutaneous events reported in Sweden as associated with this drug//J. Amer. Acad. Derm. 2003; 49: 5.
87. Heiligenhaus A., Schaller J., Mauss S, et al. Eosinophil granule proteins expressed in ocular cicatricial pemphigoid. Br – J – Ophthalmol. 1998 Mar; 82 (3): 312 – 7.
88. Henter J-I., Nennesmo I. Neuropathological findings and neurological symptoms in 23 children with hemophagocytic lymphohistiocytosis. J. Pediatr. 1997; 6:130-358.
89. Henter J-I., Elinger G., Ost A. and the FHL Study Group of the Histiocyte Society. Diagnostic guidelines for hemophagocytic lymphohistiocytosis. Sem. Oncol. 199; 18:29.
90. Histiocyte Society Writing Group: Histiocytosis syndromes in children. Lancet 1987; 1: 208 – 209.
91. Hoffman R., Benz E.J., Shatt'l S.J. et al. Hematology Basic Principles and Practice. – 3d ed / eds.: – New York, Edinburgh, London, Melbourne, Tokyo: Chirchill Livingston Inc., 2000. – 2369 p.
92. Janka G.E. Familial hemophagocytic lymphohistiocytosis. Europ. J. Pediatr. 1983; 140: 221.
93. Jaffe E.S. Histiocytoses of lymph nodes: biology and differential diagnosis. Sem. Diagn. Pathol. 1988; 5: 376-390.
94. Jurado M. Haematopoietic stem cell transplantation for advanced polycythemia vera or essential thrombocythemia // Brit. J. Haematol. – 2001. – Vol. 112. – P. 392 – 396.
95. Imashuku S., Hibi S. Cytokines in hemophagocytic syndrome. Brit. J. Hematol. 1991; 77: 438.
96. Kataooka Y., Todo S., Morioka Y. et al. Impaired natural killer activity and expression of IL-2 receptor antigen in familial erithrohagocytic lymphohistiocytosis. Cancer 1990; 65: 1937
97. Katzenstein A.L. Diagnostic features and differential diagnosis of Churg-Strauss syndrome in the lung: A review // Am. J. Clin. Pathol. — 2000. — V. 114. — P. 767–772.

98. Kaufmann S.H.E. The Macro- phage in Tuberculosis: Sinner or Saint? The T-cell decises. Pathobiology 1991; 59: 153-155.
99. Karpas A., Worman C., Arno J., Nagington J. Sinus Histiocytosis with massive lymphoadenopathy. Brit. J. Haematol. 1980; 45: 195-200.
100. Khurshid I, Downie G. H. Pulmonary arteriovenous malformation// Postgrad Med J. – 2002. – №78. – P. 191-197.
101. Klion A.D., Noel P., Akin C. et al. Elevated serum tryptase levels identify a subset of patiens with a myeloproliferative variant of idiopathic hypereosinophilic syndrome associated with tissue fibrosis, poor prognosis, and imatinib responsiveness. Blood 2003; 101: 4660 – 6.
102. Lefebvre C., Bletry O., Degoulet P. et al. Prognostic factors of hypereosinophilic syndrome. Study of 40 cases. Ann. Med. Intern. 1989; 140: 253 – 7.
103. Loeffler W. Endocarditis parietalis fibroplastica mit Blut-eosinopohilie, ein eigenartiges. Krankheitshild. Schweiz. Med. Wschr. 1936; 17: 817.
104. Ma F., Koike K., Higuchi T. et al. Establishment of a GM-CSF-dependent megakaryoblastic cell line with the potential to differentiate into an eosinophillic lineage in response to retinoic acids. Br. J. Haematol. 1998 Feb; 100(2): 427 – 35.
105. Marchand E., Etienne-Mastroianni B., Chanez P. et al. Idiopathic chronic eosinophilic pneumonia and asthma: How do they influence each other? // Eur. Respir. J. – 2003. – V. 22. – P. 8 – 13.
106. Masi A.T., Hunder G.G., Lie J.T. et al. The American College of Rheumatology 1990 criteria for the classification of Churg-Strauss syndrome (allergic granulomatosis and angiitis) // Arthritis Rheum. – 1990. – V. 33. – P. 1094 – 1100.
107. Matsushima T., Handa H., Yokohama A. et al. Prevalence and clinical characteristics of myelodysplastic syndrome with bone marrow eosinophilia or basophilia. Blood 2003; 101: 3386 – 90.
108. Moore P.M., Harley J.B., Fauci A.S. Neurologic dysfunction in the idiopatic hypereosinophilic syndrome. Ann. Intern. Med. 1985; 102: 109 – 14.
109. Napier J.A.F., Janovska-Wieczorek A. Erythropoietin measurements in the differential diagnosis of polycythemia // Brit.J.Haematol. – 1981. – Vol.48, №3. - P. 393 – 401.
110. Nutten A.U., Papin S.J.P., Woerly G., et al. Selectin and Lewis(X) are required as co-receptors in antibody-dependent cell-mediated cytoxicity of human eosinophils to Schistosona mansoni shistosomula. European Journal of Immunology 1999, 29(3): 799 – 808.
111. Ogbodu P., Rosing D., Horne M. Cardiovascular manifestations of hypereosinophilic syndrome. Immunol. Allergy. Clin. North Am. 2007; 27: 457 – 75.
112. Ong R.K., Doyle R.L.: Tropical pulmonary eosinophilia // Chest. – 1998. – N. 113. – P. 1673 – 1679.
113. Orwoll E.S., Orwoll R.J. Hematologic abnormalities in patients with endocrine and metabolic disorders // Hematol. Oncol. Clin.N.Amer. – 1987. – Vol. 1, №2. – P. 261 – 279.
114. Owhashi M., Arita H., Niwa A. Production of eosinophil chemotactic factor by CD8+ T – cells in Toxocara canis – infected mice. Parasitol – Res. 1998; 84 (2): 136 – 8.
115. Pope-Harman A.L., Davis W.B., Allen E.D. et al. Acute eosinophilic pneumonia: A summary of 15 cases and a review of the literature // Medicine (Baltimore). – 1996. – V. 75. – P. 334 – 342.

116. Pulsoni A., Lacobelli S., Bernardi M. et al. M4 acute myeloid leukemia: the role of eosinophilia and cytogenetics in treatment response and survival. The GIMEMA experience. Haematologica 2008; 93 (7): 1025 – 32.
117. Rai K. R., Savitsky A., Crenkite E. P. et al. Clinical staging of chronic lymphocytic leukemia // Blood. 1975. – Vol.46. – P. 219 – 234.
118. Risdal R.J., McKenna R.W., Nesbit M.E. et al. Virus-associated hemophagocytic syndrome: a benign histiocytic proliferation distinct from malignant histiocytosis. Cancer 1979; 44 : 1993.
119. Rodak B.F. Diagnostic hematology. - Philadelphia ect.: Sunders, 1995. – 720 p.
120. Rosai I., Dorfman R.F. Sinus histiocytosis with massive lymphoadenopathy: a newly recognized benign clinicopathological entity. Arch. Pathol. Lab. Med. 1969; 87: 63 – 70.
121. Schmitt W.H., Csernok E., Kobayashi S. Medical Churg-Strauss syndrome: serum markers of lymphocyte activation and endothelial damage. Arthritis-Rheum. 1998 Mar; 41(3): 445 – 52.
122. Shewmake S.W., Lopez D.A., McGlamory J.C. The Shulman syndrome. Arch Dermatol. 1978, 114(4) : 556 – 559.
123. Shintani H., Fujimura M., Yasui M. et al. Acute eosinophilic pneumonia caused by cigarette smoking // Intern. Med. – 2000. – V. 39. – P. 66 – 68.
124. Slungaard A., Vercellotti G.M., Tran T. et al. Eosinophilic cationic granule protein impair thrombomodulin function. A potential mechanism for thromboembolism in hypereosinophilic heart disease. J. Clin. Invest. 1993; 91: 1721-30.
125. Spry C.J., Davies J., Tai P.C., et al. Clinical features of fifteen patients with the hypereosinophilic syndrome. Q.J. Med. 1983; 52: 1 – 22.
126. Streiff M.B., Smith B., Spivak J.L. The diagnosis and management of polycythemia vera in the era since the Polycythemia Vera Study Group: a survey of American Society of Hematology members' practice patterns // Blood. – 2002. – Vol. 99. – P. 1144 – 1149.
127. Tai P.C., Askerman S.J., Spry C.J., et al. Deposits of eosinophil granule protein in cardiac tissues of patients with eosinoplilic endomyocardial disease. Lancet 1987; 21: 643 – 7.
128. Tefferi A., Vardiman J. W. Classification and diagnosis of myeloproliferative neoplasms: The 2008 World Health Organization criteria and point – of – care diagnostic algotryhms. Leukemia 2008; 22: 14 – 22.
129. Tominaga M., Takeuchi T., Yto Y.et al. Stress erythrocytosis and diabets mellitus // J. Jap. Diabet. Soc. – 1985. – Vol. 28, №5. – P. 612 – 614.
130. Troncone R., Caputo N., Esposito V. et al. Increased concentrations of eosinophilic cationic protein in whole-gut lavage fluid from children with inflammatory bowel disease Journal of Pediatric Gastroenterology and Nutrition VL 28 IS 2DA FEB YR 1999 PG 164 – 168.
131. Vainchenker W., Constantinescu S. N. A unique activating mutation in JAK2 (V617F) at the origin of polycythemia vera and allows a new classification of myeloproliferative disease // Hematology (Amer. Soc. Hematol. Educ. Program.). – 2005. – P. 195 – 200.
132. Vijayan V.K., Kuppu Rao K.V., Sankaran K. et al. Tropical eosinophilia: Clinical and physiological response to diethylcarbamazine // Respir. Med. — 1991. – V. 85. – P. 17 – 20.
133. Vonesch H.J. HbA₁/hb Aic-Bestimmung: gegenwartiger. Stand und praktische Bedeutung // Schweiz. Med. Wschr. – 1987. – Vol. 117, №2. – P. 39 – 42.

134. Wark P. Pathogenesis of allergic bronchopulmonary aspergillosis and an evidence-based review of azoles in treatment // Respir. Med. — 2004. — V. 98. - P. 915–923.
135. Wedzicha J.A., Mary Cotes P., Empey D.W.et al. Serum immunoreactive erythropoietin in hypoxic lung disease with and without polycythaemia // Clin.Sci. – 1985. – Vol. 69, №3. – P. 413 – 422.
136. Weller P.F., Bubley G.J. The idiopathic hypereosinophilic syndrome. Blood 1994; 83: 2759-79.